Temas em Saúde

Relato de Caso
ISSN: 2447-2131

PITIRÍASE ROTUNDA E LÚPUS ERITEMATOSO SISTÊMICO: UMA ASSOCIAÇÃO ATÍPICA

PITYRIASIS ROTUNDA AND SYSTEMIC LUPUS ERYTHEMATOSUS: AN ATYPICAL ASSOCIATION

PITIRIASIS ROTUNDA Y LUPUS ERITEMATOSO SISTÉMICO: UNA ASOCIACIÓN ATÍPICA

https://doi.org/10.64671/ts.v26i1.937

Maria Luisa David de Azevedo Valadares[1] , Clara Cruz Cavalcante[1], Isabella Santana Hissamura[1] , Caio Araújo Martins[1] , Luciana Pantaleão[1], Verônica Rodrigues Bogado Leite[1] , Livia Cristina de Melo Pino[1]

1. Universidade Federal Fluminense, Niterói, RJ, Brasil.

Recebido: outubro 26, 2026 | **Aceite:** novembro 6, 2026 | **Publicação**: novembro 9, 2026

RESUMO

A Pitiríase Rotunda (PR) é uma dermatose adquirida rara, caracterizada como um distúrbio da queratinização cutânea. O objetivo deste trabalho é relatar um caso atípico de coocorrência de PR e lúpus eritematoso sistêmico (LES), uma associação escassamente documentada na literatura. Trata-se do relato de caso de uma paciente do sexo feminino, de 48 anos, fototipo IV de Fitzpatrick e tabagista, com diagnóstico prévio de LES, que apresentava há 14 anos máculas assintomáticas, hiperpigmentadas, descamativas e bem delimitadas nos membros inferiores. O diagnóstico de PR foi confirmado por exame histopatológico, que revelou ortoceratose, redução da camada granulosa, infiltrado inflamatório perivascular superficial e presença de melanófagos, com coloração pelo ácido periódico de Schiff (PAS) negativa para estruturas fúngicas. A conduta terapêutica consistiu na aplicação tópica de ureia a 10% e ácido salicílico a 5%, resultando em melhora clínica progressiva das lesões. Conclui-se que a associação entre PR e LES é extremamente rara e ressalta a relevância de considerar a PR no diagnóstico diferencial de lesões hiperpigmentadas em contextos de autoimunidade, ampliando o espectro clínico da doença e evidenciando a necessidade de futuras pesquisas para esclarecer seus mecanismos fisiopatológicos e potenciais conexões imunológicas.

Palavras-chave: Dermatopatias; Distúrbios da queratinização; Doenças raras; Relato de caso.

***Autor Correspondente:** maluvaladares@hotmail.com

ABSTRACT

Pityriasis rotunda (PR) is a rare, acquired dermatosis classified as a disorder of cutaneous keratinization. The objective of this paper is to report an atypical co-occurrence of PR and systemic lupus erythematosus (SLE), an association scarcely documented in the literature. We describe the case of a 48-year-old female patient, Fitzpatrick skin type IV and smoker, with a previous diagnosis of SLE, who presented with a 14-year history of asymptomatic, hyperpigmented, scaly, and well-demarcated macules on the lower limbs. The diagnosis of PR was confirmed by histopathological examination, which revealed orthokeratosis, a reduced granular layer, a superficial perivascular inflammatory infiltrate, and melanophages, with periodic acid–Schiff (PAS) staining negative for fungal elements. Therapeutic management consisted of topical application of 10% urea and 5% salicylic acid, which led to progressive clinical improvement of the lesions. In conclusion, the association between PR and SLE is extremely rare, emphasizing the importance of considering PR in the differential diagnosis of hyperpigmented lesions within autoimmune contexts, broadening the clinical spectrum of the disease and highlighting the need for further research to elucidate its pathophysiological mechanisms and potential immunological links.

Keywords: Skin Diseases; Keratinization Disorders; Rare Diseases; Case Report.

RESUMEN

La pitiriasis rotunda (PR) es una dermatosis adquirida rara, caracterizada como un trastorno de la queratinización cutánea. El objetivo de este trabajo es reportar un caso atípico de coocurrencia de PR y lupus eritematoso sistémico (LES), una asociación escasamente documentada en la literatura. Se presenta el relato de caso de una paciente femenina de 48 años, fototipo IV de Fitzpatrick y fumadora, con diagnóstico previo de LES, que presentaba desde hace 14 años máculas asintomáticas, hiperpigmentadas, descamativas y bien delimitadas en los miembros inferiores. El diagnóstico de PR se confirmó mediante examen histopatológico, el cual reveló ortoqueratosis, reducción de la capa granulosa, infiltrado inflamatorio perivascular superficial y presencia de melanófagos, con tinción de ácido periódico de Schiff (PAS) negativa para estructuras fúngicas. El manejo terapéutico consistió en la aplicación tópica de urea al 10% y ácido salicílico al 5%, lo que resultó en una mejoría clínica progresiva de las lesiones. Se concluye que la asociación entre PR y LES es extremadamente rara y destaca la importancia de considerar la PR en el diagnóstico diferencial de lesiones hiperpigmentadas en contextos de autoinmunidad, ampliando el espectro clínico de la enfermedad y subrayando la necesidad de investigaciones adicionales para esclarecer sus mecanismos fisiopatológicos y posibles vínculos inmunológicos.

Palabras clave: Enfermedades de la Piel; Disturbios de la Queratinización; Enfermedades Raras; Informes de Caso.

1 INTRODUÇÃO

A pitiríase rotunda (PR) é uma dermatose adquirida rara, classificada como um distúrbio da queratinização. Descreveu-a pela primeira vez Jean Baptiste Emil Vidal em 1906, tendo sido documentados cerca de 180 casos em todo o mundo (Lefkowitz; Natow, 2016). Apresenta duas variantes clínicas bem definidas: o tipo I, mais comum em adultos asiáticos e negros, está

CC BY

frequentemente associado a comorbidades sistêmicas como diabetes mellitus, tuberculose, hanseníase, doença hepática, esclerodermia, sarcoidose e neoplasias malignas (especialmente carcinoma gástrico e carcinoma hepatocelular); e o tipo II, que surge tipicamente antes dos 40 anos de idade, possui ocorrência familiar e não apresenta associação sistêmica (Suzuki et al., 2018; Riley; Saleh, 2025).

Apesar de sua associação bem documentada com diversas enfermidades sistêmicas e neoplasias, a coexistência de pitiríase rotunda e doenças autoimunes do tecido conjuntivo permanece um fenômeno extremamente raro na literatura médica dermatológica.

Diante dessa escassez de registros, o objetivo do presente trabalho é relatar um caso atípico de coexistência entre pitiríase rotunda e lúpus eritematoso sistêmico (LES), discutindo suas características clínicas, histopatológicas e implicações no diagnóstico diferencial.

2 RELATO DE CASO

Uma paciente do sexo feminino, de 48 anos de idade, fototipo IV de Fitzpatrick, tabagista, com diagnóstico prévio estabelecido de lúpus eritematoso sistêmico (LES), apresentou-se à consulta dermatológica com história de máculas assintomáticas, bem delimitadas, hiperpigmentadas e descamativas localizadas nos membros inferiores, com evolução arrastada de 14 anos. Ao exame dermatológico, observavam-se lesões circulares, de contornos nitidamente definidos, sem sinais inflamatórios agudos evidentes, como demonstrado na Figura 1.

Figura 1. (A, B) Máculas arredondadas, bem delimitadas, discretamente descamativas e hipercrômicas localizadas na face anterior e lateral da coxa e região inguinal. (C) Máculas arredondadas, bem delimitadas, discretamente descamativas e hipercrômicas localizadas na face posterior da coxa.

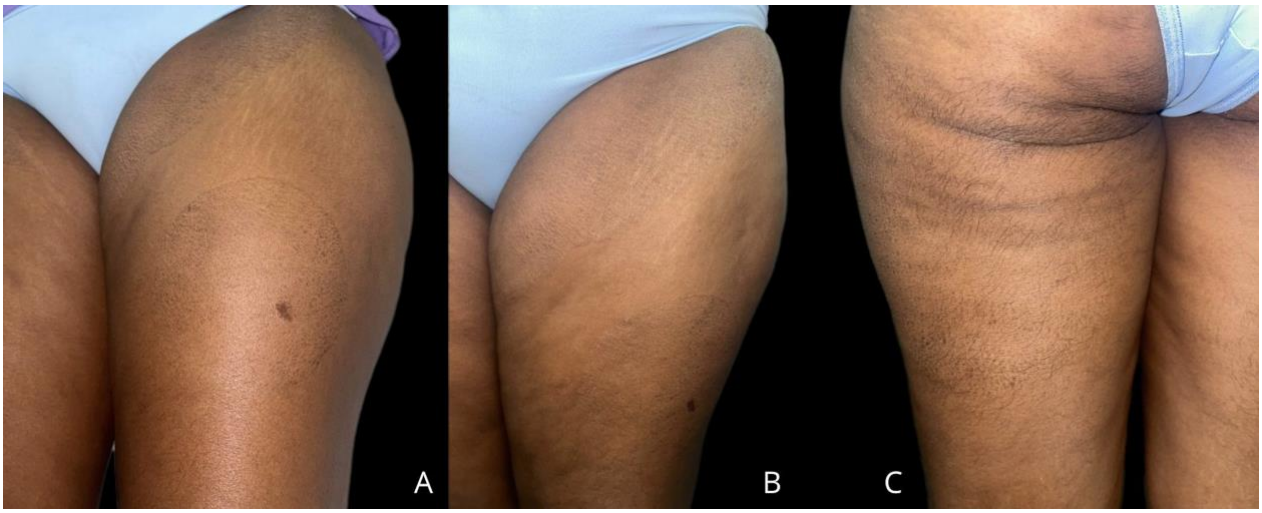

CC BY

Fonte: Valadares (2025).

A análise histopatológica da biópsia cutânea demonstrou ortoceratose, discreta redução da camada granulosa, infiltrado inflamatório perivascular superficial e presenças marcantes de melanófagos na derme papilar, cujos achados estão ilustrados na Figura 2. A coloração pelo ácido periódico de Schiff (PAS) revelou-se negativa para estruturas fúngicas, afastando dermatofitoses e tinea versicolor. Tais achados anatomopatológicos e clínicos confirmaram o diagnóstico de pitiríase rotunda.

Figura 2. (A, B) Cortes histológicos da pele evidenciam pequena área de ortoceratose, discreto adelgaçamento da camada granulosa e leve infiltrado inflamatório perivascular superficial, com presença de melanófagos.

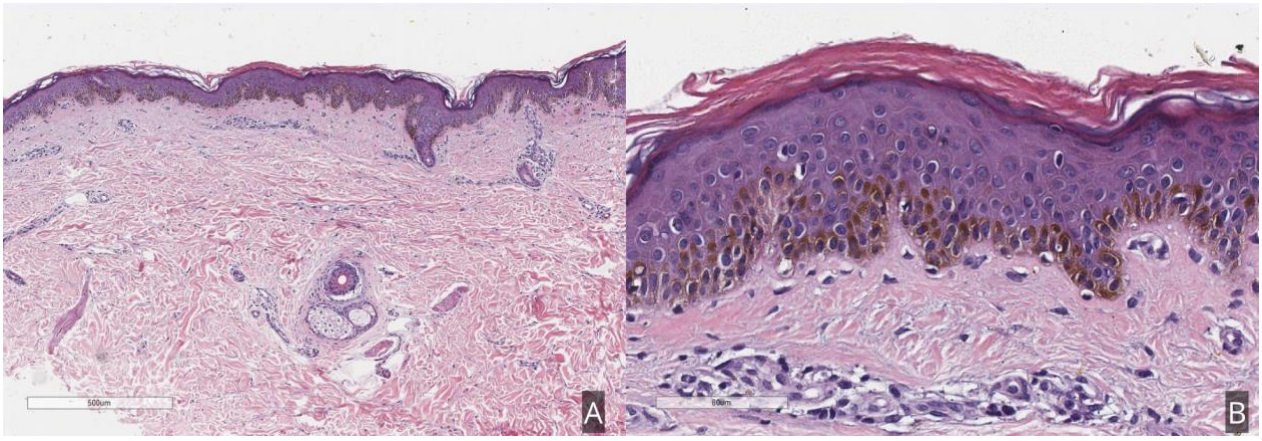

Fonte: Pantaleão (2025).

A conduta terapêutica adotada consistiu na prescrição tópica de creme de ureia a 10% associado a ácido salicílico a 5%. A paciente evoluiu com melhora clínica gradual e progressiva das lesões descamativas e da hiperqueratose ao longo do seguimento conforme evidenciado na Figura 3.

Figura 3. (A, B) Ausência de lesões clínicas após o tratamento realizado.

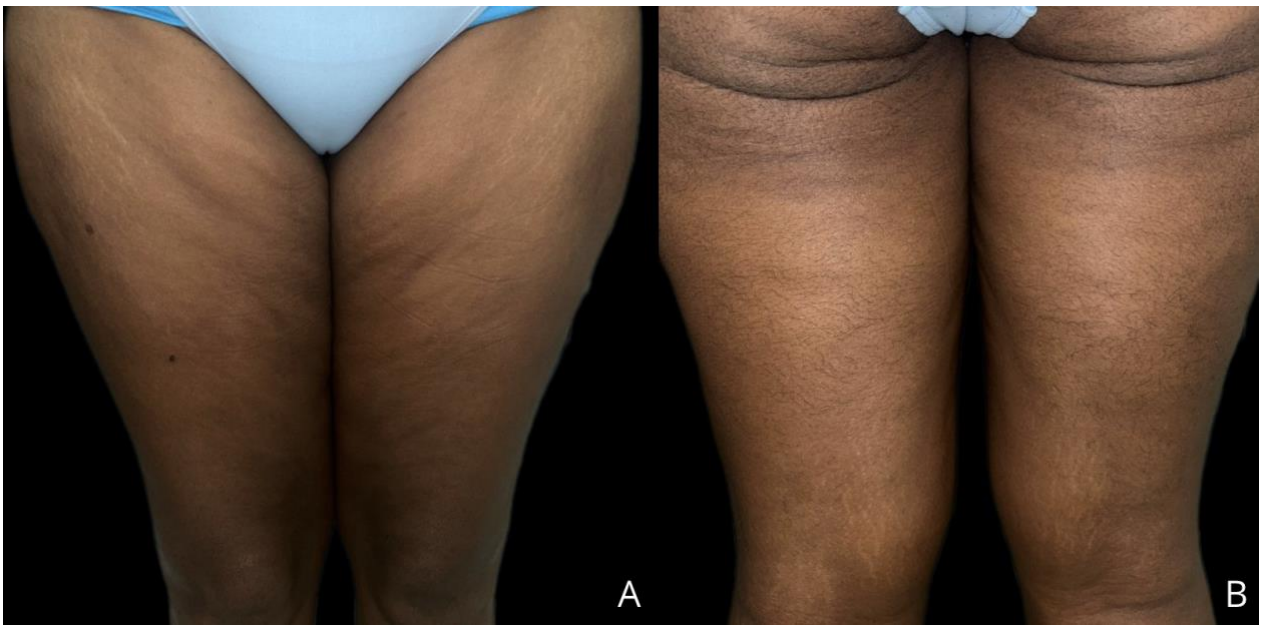

Fonte: Valadares (2025).

3 RESULTADOS E DISCUSSÃO

A pitiríase rotunda caracteriza-se por lesões descamativas de contornos nitidamente delimitados, de formato arredondado ou oval, variando em tamanho e quantidade. Acomete ambos os sexos, apresentando discreta predominância no sexo feminino e manifestando-se principalmente na faixa etária entre os 20 e 45 anos, embora casos extremos já tenham sido relatados dos 2 aos 87 anos de idade (Suzuki et al., 2018; Al-Refu et al., 2018; Ena; Cerimele, 2002). Apresenta distribuição geográfica heterogênea, com maior prevalência descrita no Japão, na África do Sul, nas Antilhas e na Itália (Suzuki et al., 2018; Al-Refu et al., 2018; Ena; Cerimele, 2002). Ocorrências familiares descritas em 42 indivíduos sugerem um padrão de herança autossômica dominante na variante tipo II (Riley; Saleh, 2025).

A patogênese exata da doença permanece incerta. Estudos recentes sugerem que a diminuição da expressão de proteínas estruturais epidérmicas fundamentais, tais como a filagrina e a loricrina, compromete a barreira cutânea e desempenha papel central no desenvolvimento da PR (Lefkowitz; Natow, 2016; Grimalt et al., 1994). Clinicamente, as lesões são secas, com coloração variando de rosada a castanho-clara, medindo entre 0,5 e 20 cm de diâmetro, localizadas predominantemente no tronco e na porção proximal dos membros.

O diagnóstico fundamenta-se na correlação clínico-histopatológica. À microscopia, observam-se tipicamente ortoceratose, ausência ou redução da camada granulosa, hiperceratose moderada, tampões foliculares e infiltrado linfo-histiocitário perivascular leve, além da ausência de elementos fúngicos (Suzuki et al., 2018). Não há tratamento padronizado universalmente eficaz. Nos casos associados a enfermidades sistêmicas ou neoplasias (tipo I), a resolução da dermatose frequentemente acompanha o controle ou tratamento da doença de base.

Diversas opções terapêuticas, incluindo antifúngicos, corticosteroides tópicos, alcatrão de hulha, ácido salicílico e retinoides, demonstraram sucesso limitado na prática clínica. Melhoras parciais foram reportadas com ácido láctico a 10%, vitamina A e etretinato, embora as evidências permaneçam restritas a relatos isolados. A regressão espontânea é um evento raro (Riley; Saleh, 2025).

4 CONCLUSÃO

Este relato de caso documenta uma associação extremamente rara entre pitiríase rotunda e lúpus eritematoso sistêmico. O achado ressalta a importância de se considerar a PR no diagnóstico diferencial de lesões hiperpigmentadas e descamativas em pacientes portadores de doenças autoimunes. A expansão do espectro clínico da PR observada neste contexto reforça a necessidade de futuras investigações para elucidar suas vias fisiopatológicas e eventuais interações imunológicas subjacentes.

CONFLITOS DE INTERESSE

Os autores declaram não haver conflitos de interesse.

USO DE TECNOLOGIAS ASSISTIDAS E IA

Declaramos que o manuscrito submetido contou com o uso de ferramentas de Inteligência Artificial para tradução, sob nossa supervisão e responsabilidade, sem prejuízo à originalidade e à integridade científica do conteúdo.

CC BY

5 REFERÊNCIAS

AL-REFU, K.; AL-TARAWNEH, A.; ODEIBAT, H. Pityriasis rotunda. A clinical study in Jordan: experience of 10 years. **International Journal of Dermatology**, v. 57, n. 7, p. 759–762, jul. 2018. DOI: https://doi.org/10.1111/ijd.13994.

ENA, P.; CERIMELE, D. Pityriasis rotunda in childhood. **Pediatric Dermatology**, v. 19, n. 3, p. 200–203, maio/jun. 2002. DOI: https://doi.org/10.1046/j.1525-1470.2002.00080.x.

GRIMALT, R.; GELMETTI, C.; BRUSASCO, A. et al. Pityriasis rotunda: report of a familial occurrence and review of the literature. **Journal of the American Academy of Dermatology**, v. 31, n. 5, p. 866–871, nov. 1994. DOI: https://doi.org/10.1016/S0190-9622(94)70248-9.

LEFKOWITZ, E. G.; NATOW, A. J. Pityriasis Rotunda: A Case Report of Familial Disease in an American-Born Black Patient. **Case Reports in Dermatology**, v. 8, n. 1, p. 71–74, jan./abr. 2016. DOI: https://doi.org/10.1159/000445043.

RILEY, C. A.; SALEH, H. M. Pityriasis Rotunda. In: STATPEARLS [Internet]. Treasure Island (FL): **StatPearls Publishing**, 2025. Atualizado em: 15 fev. 2025. Disponível em: https://www.ncbi.nlm.nih.gov/books/NBK459240/. Acesso em: 4 nov. 2026.

SUZUKI, Y.; AOSHIMA, M.; FUJIYAMA, T. et al. Pityriasis rotunda associated with acute myeloid leukemia. **The Journal of Dermatology**, v. 45, n. 1, p. 105–106, jan. 2018. DOI: https://doi.org/10.1111/1346-8138.13802.

CC BY