Temas em Saúde
Volume 19, Número 6
ISSN 2447-2131
João Pessoa, 2019

Artigo

MÉTODOS DIAGNÓSTICOS PARA O CÂNCER DE TIREOIDE: REVISÃO SISTEMÁTICA DE LITERATURA

DIAGNOSTIC METHODS FOR TIREOID CANCER: SYSTEMATIC LITERATURE REVIEW

Gabriela Martini Raitz[1]
Pedro Henrique Teixeira Soto [2]
Cássia Kely Favoretto Costa[3]
Mirian Ueda Yamaguchi [4]
Edson Luciano Rudey[5]
Ely Mitie Massuda[6]

RESUMO - Objetivo: analisar os métodos de diagnósticos do câncer de tireoide por meio de revisão sistemática de literatura científica. **Métodos:** utilizou-se o método PRISMA - *Preferred* Reporting Items for Systematic Reviews and Meta-Analyses. As bases de dados pesquisadas foram LILACS, CUMED, IBECS, COCHRANE, MEDLINE, SciELO e PubMed. **Resultados:** de 1.164 publicações identificadas, selecionaram-se 51 artigos. houve avanços nos métodos de diagnósticos disponíveis como a punção aspirativa por agulha fina, os métodos de imagem e os genéticos e moleculares. **Conclusão:** ainda persistem limitações diagnosticas devido, principalmente, à indisponibilidade dos testes a toda a população, os custos e a dificuldade na análise citopatológica dos aspirados, apesar dos critérios já estabelecidos.

[1] Acadêmica do Curso de Medicina UniCesumar. Maringá, Paraná;
[2] Acadêmico do Curso de Medicina UniCesumar. Maringá, Paraná;
[3] Docente do Programa de Pós-Graduação em Ciências Econômicas - PCE, Universidade Estadual de Maringá-UEM. Bolsista de Produtividade em Pesquisa CNPq;
[4] Docente do Programa de Pós-Graduação em Promoção da Saúde e do curso de Medicina-UniCesumar, Pesquisadora do Instituto Cesumar de Ciência, Tecnologia e Inovação - ICETI. Av. Guedner, 1610, Bloco 7, Sala 9, Tel: (44) 3027.6360 (ramais 2153, 1178 e 1475);
Jardim Aclimação, Maringá – PR – Brasil, CEP 87050-390, Email: mirianueda@gmail.com
[5] Médico do Instituto Nacional do Seguro Social (INSS), Maringá, PR, Brasil;
[6] Docente do Programa de Pós-Graduação em Promoção da Saúde e do Programa de Gestão do Conhecimento nas Organizações - UniCesumar, Pesquisadora do Instituto Cesumar de Ciência, Tecnologia e Inovação - ICETI.

Temas em Saúde
Volume 19, Número 6
ISSN 2447-2131
João Pessoa, 2019

Artigo

Palavras-Chave: Glândula Tireoide; Carcinoma; Saúde Pública.

ABSTRACT - **Background:** to analyze the methods of thyroid cancer`s diagnosis through a scientific literature systematic review. **Methods**: the PRISMA method - Preferred Reporting Items for Systematic Reviews and Meta-Analyzes - was used. The databases searched were LILACS, CUMED, IBECS, COCHRANE, MEDLINE, SciELO and PubMed. **Results**: Of 1,164 identified publications, 51 articles were selected that dealt with the methods of this disease's diagnosis. It was concluded that there were advances in the diagnostic methods available, such as fine needle aspiration, imaging and the genetics and moleculars methods. **Conclusion**: there are still diagnostic limitations due mainly to the unavailability of the tests to the entire population, the costs and the difficulty in the cytopathological analysis of the aspirates, despite the already established criteria.

Key words: Thyroid Gland; Carcinoma; Public Health.

INTRODUÇÃO

O câncer que acomete a glândula tireoide configura-se como a principal neoplasia maligna referente ao sistema endócrino, representando aproximadamente 95% dos casos. Em média, tem participação de 0,6% a 1,5% de todos os tipos de câncer evidenciados em homens e de 3% a 5% em mulheres (MICHELS, 2013). Apesar de sua representatividade perante os cânceres da endocrinologia, trata-se de uma patologia rara, contribuindo com 1% de todas as doenças malignas (VIANNA et al., 2012).

Para 2016, no Brasil, estimou-se o surgimento de 1.090 casos novos de câncer de tireoide em homens e 5.870 em mulheres, com risco de 1,08 casos e 5,70 casos a cada 100 mil indivíduos do sexo masculino e feminino, respectivamente (THEOHARIS; ROMAN; SOSA, 2012).

Com relação ao perfil etário, o câncer de tireoide acomete mais os indivíduos entre 25 e 75 anos e o prognóstico piora com o avançar da idade (VIANNA et al., 2012). Em crianças, acontecem de forma rara (aproximadamente 10% abaixo dos 21 anos); porém, aparecem mais precocemente que os outros cânceres infantis (3% de todos os tipos para essa população). A incidência em crianças entre 9 e 18 anos varia de 0,2% a 1,8% (INCA, 2014).

Temas em Saúde
Volume 19, Número 6
ISSN 2447-2131
João Pessoa, 2019

Artigo

De acordo com o tipo histológico, as neoplasias da tireoide podem ser classificadas em diferenciadas (carcinoma papilar e folicular) (THEOHARIS, ROMAN, SOSA, 2012; INCA, 2014), pouco diferenciadas (medulares) (MAIA et al., 2014; DETTMER, et al., 2012) e não diferenciadas (carcinoma anaplásico) (SANDERS et al., 2007). O diagnóstico destes tipos ocorre por meio da anamnese elaborada, exame físico com palpação da tireoide, punção aspirativa por agulha fina (PAAF), exames laboratoriais e por imagem (VIANNA et al., 2012; ROSÁRIO et al., 2013).

O objetivo do artigo foi analisar os métodos de diagnóstico do câncer de tireoide por meio de revisão sistemática de literatura científica, entre 2004 e 2014.

MÉTODOS

Esta revisão sistemática foi realizada conforme recomendações metodológicas da declaração PRISMA-*Preferred Reporting Items for Systematic Reviews and Meta-Analyses* Conforme Figura 1, verifica-se a inclusão dos trabalhos selecionados a partir dos passos recomendados pelo método (LIBERATI et al., 2009).

O universo pesquisado refere-se aos estudos indexados nas seguintes bases de dados: Literatura Latino-Americana e do Caribe em Ciências da Saúde (LILACS); Literatura Internacional em Ciências da Saúde (MEDLINE); *Scientific Eletronic Library Online* (SciELO); CUMED (Cuba Medicina); Índice Bibliográfico Espanhol de Ciências de Saúde (IBECS) e Biblioteca Cochrane (COCHRANE) disponíveis na Biblioteca Virtual em Saúde (BVS), por meio do site http://www.bireme.br, e também da *United States National Library of Medicine* (PubMed), disponível em: http://www.ncbi.nlm.nih.gov/pubmed.

A pesquisa contemplou artigos publicados entre os anos de 2004 e 2014, por meio dos descritores em português: neoplasias da glândula tireoide, classificação, diagnóstico; seus correspondentes em inglês, *thyroid neoplasms, classification, diagnosis*; e em espanhol, *neoplasias de la tiroide, classificación, diagnóstico*; consultados nos Descritores em Ciências da Saúde (DeCS). Nas bases de dados LILACS, CUMED, IBECS, COCHRANE, MEDLINE e SciELO aplicaram-se os seguintes filtros: a) texto disponível; b) período de 2004 a 2014, c) inglês, espanhol, português e d) artigos disponíveis. Na base de dados PubMed empregaram-se os filtros: *full text availability*, *dates publication* 01/01/2004 a 31/12/2014, *languages in english, spanish, portuguese*.

Temas em Saúde
Volume 19, Número 6
ISSN 2447-2131
João Pessoa, 2019

Artigo

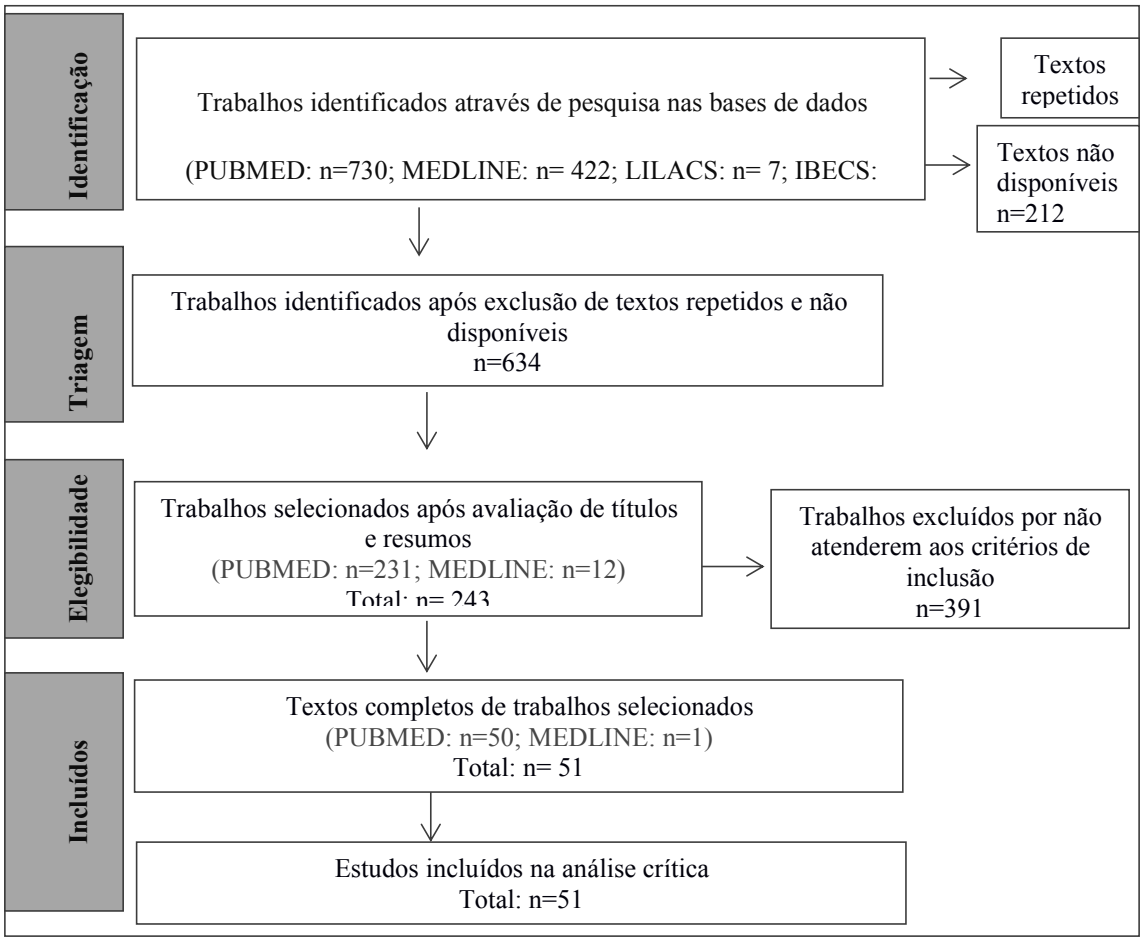

Figura 1. Representação esquemática dos métodos de identificação, triagem, elegibilidade e inclusão de artigos na revisão, conforme método PRISMA *Flow Diagram.*
Fonte: Resultado de pesquisa

Foram encontrados 730 documentos da PubMed, 422 na MEDLINE, 7 na LILACS, dois na IBECS e três na CUMED, totalizando 1164 artigos (Figura 1). Não se evidenciou documentos nas bases de dados COCHRANE e SciELO. A partir disso, avaliaram-se os textos por meio da análise de títulos e resumos, de forma independente pelos autores dessa pesquisa, obedecendo aos critérios de inclusão. A amostra final

Temas em Saúde
Volume 19, Número 6
ISSN 2447-2131
João Pessoa, 2019

correspondeu a 51 artigos, os quais foram analisados criticamente pelos pesquisadores de maneira independente.

RESULTADOS E DISCUSSÃO

Do total dos 51 artigos incluídos na análise crítica, cinco possuem origem nacional. (Tabela 1). Devido a existência de mais de um método diagnóstico por estudo, são apresentados 60 métodos no contexto da amostra final dessa pesquisa.

Tabela 1. Artigos que abordam métodos diagnósticos conforme autor(es), ano de publicação, periódico e assunto central.

Autor (es)	Ano	Periódico	Métodos Diagnósticos

Temas em Saúde
Volume 19, Número 6
ISSN 2447-2131
João Pessoa, 2019

Czyz, W. et al. [12]	2004	Langenbecks Arch Surg	Testes Genéticos e Moleculares
Iannuccilli, Jason D. et al. [13]	2004	J Ultrasound Med	USG
Pacini, Furio et al. [14]	2004	Eur J Nucl Med Mol Imaging	PAAF e exames de imagem
Tomimori, Eduardo K. et al. [15]	2004	Arq Bras Endocrinol Metab.	USG
Chammas, Maria C. et al. [16]	2005	Otolaryngology – Head and Neck Surgery	USG com Doppler
Collet, J.F et al. [17]	2005	British Journal of Cancer	Testes Genéticos e Moleculares
Galusca, Bogdan et al. [18]	2005	Virchows Arch	Testes Genéticos e Moleculares
Lupoli, Gelsy A. et al. [19]	2005	Med Sci Monit	PAAF e exames de imagem
Zagorianakou, P. et al. [20]	2005	In Vivo	PAAF
Delellis, Ronald [21]	2006	Journal of Surgical Oncology	Testes Genéticos e Moleculares
Tae, Hyun J. et al. [22]	2007	Thyroid	USG
Yang, Jack et al. [23]	2007	Cancer Cytopathology	PAAF
Belge, Gazanfer et al. [24]	2008	Genes, Chromossomes & Cancer	Testes Genéticos e Moleculares
Giordano, Thomas J. et al. [25]	2008	Endocrinol Metab Clin N Am	Testes Genéticos e Moleculares
Prasad, Nijaguna B. et al. [26]	2008	Clin Cancer Res.	Testes Genéticos e Moleculares
Volante, Marco et al. [27]	2008	Endocr Pathol	Testes Genéticos e Moleculares
Fan, Yuxia et al. [28]	2009	Molecular Cancer	Testes Genéticos e Moleculares
Harris, Andrew T. et al. [29]	2009	Head & Neck Oncology	Espectroscopia Raman

Temas em Saúde
Volume 19, Número 6
ISSN 2447-2131
João Pessoa, 2019

Artigo

Horvath, Eleonora et al. [30]	2009	J Clin Endocrinol Metab.	USG
Ito, Yasuhiro et al. [31]	2010	World J Surg	USG
Mathur, Aarti et al. [32]	2010	Surgery	Testes Genéticos e Moleculares
Nam, Sang Y. et al. [33]	2010	Thyroid	Testes Genéticos e Moleculares
Ohori, Paul N. et al. [34]	2010	Cancer Cytopathology	Testes Genéticos e Moleculares
Abraham, Tony et al. [35]	2011	Nuclear Medicine	Testes Genéticos e Moleculares
Fadda, Guido et al. [36]	2011	European Journal of Endocrinology	Testes Genéticos e Moleculares
Jordan, Kate W. et al. [37]	2011	Acta Cytologica	Testes Genéticos e Moleculares
Maia, Frederico F. et al. [38]	2011	Endocr Pathol	PAAF e USG
Merino, Salomé et al. [39]	2011	AJNR Am J Neuroradiol	Elastografia
Nagarajah, James et al. [40]	2011	Eur J Nucl Med Mol Imaging	131 I PET-RNM e 131 I PET-TC
Ohori, Paul N. et al. [41]	2011	Radiol Clin N Am	PAAF e Testes Genéticos e Moleculares
Xing, Ping et al. [42]	2011	J Ultrasound Med	Elastografia
Cappelli, Carlo et al. [43]	2012	J Ultrasound Med	Elastografia em Tempo Real
Jankovic, Jelena et al. [44]	2012	Disease Markers	Testes Genéticos e Moleculares
Na, Dong G. et al. [45]	2012	Thyroid	PAAF e PAG
Corona, Rebeca P. et al. [46]	2012	Endroc Pathol	Testes Genéticos e Moleculares
Sinna, E.A. et al. [47]	2012	Journal of the Egyptian National Cancer Institute	PAAF
Theoharis, Constantine et al.[4]	2012	Oncology	Testes Genéticos e Moleculares

Temas em Saúde
Volume 19, Número 6
ISSN 2447-2131
João Pessoa, 2019

Tomei, Sara et al. [48]	2012	BMC Cancer	Testes Genéticos e Moleculares
Trimboli, Pierpaolo et al. [49]	2012	J Clin Endocrinol Metab.	USG e Elastografia
Hahn, Lewis et al. [50]	2013	Cancer Cytopathology	PAAF e Imagem Espectral Espacial Real
Heller, Matthew T. et al. [51]	2013	AJR Am J Roentgenology	PAAF e USG
Hou, Xiu- Juan et al. [52]	2013	European Journal of Radiology	Quantificação Virtual do Tecido Sensível ao Toque (VQT)
Magri, Flavia et al. [53]	2013	J Clin Endocrinol Metab.	PAAF e Elastografia
Xue, Yan-Li et al. [54]	2013	Eur J Nucl Med Mol Imaging	131 I PET-TC
Hyeon, Jiyoen et al. [55]	2014	Cancer Cytopathology	Testes Genéticos e Moleculares
Krane, Jeffrey F. et. al [56]	2014	Cancer Cytopathology	Teste Genético (Afirma)
Lastra, Ricardo R. et al. [57]	2014	Cancer Cytopathology	Teste Genético (Afirma)
Lee, Kwang H. et al. [58]	2014	Ann Surg Oncol	PAAF e USG
Maia, Ana L. et al. [6]	2014	Arq Bras Endocrinol Metab.	Testes Genéticos e Moleculares
Papini, Enrico et al. [59]	2014	European Journal of Endocrinology	USG
Trimboli, Pierpaolo et al.[60]	2014	World J of Surg Oncol.	PAAF e PAG

Fonte: Resultados da Pesquisa (2015).

Os métodos de diagnóstico do câncer de tireoide mais comuns são: os exames de imagem, Punção Aspirativa por Agulha Fina (PAAF) e exames genéticos e moleculares. Em cada tipo de diagnóstico são destacados os métodos de classificação dos nódulos.

Exames de Imagem

Temas em Saúde
Volume 19, Número 6
ISSN 2447-2131
João Pessoa, 2019

Artigo

A ultrassonografia (USG) da tireoide é o método de imagem mais usado para diagnóstico de lesões na tireoide, pois é simples, de baixo custo e permite a avaliação qualitativa dos nódulos (TOMIMORI et al., 2004; HELLER et al., 2013). Para cálculo de teste diagnóstico, a sensibilidade da USG varia em torno de 79-98%, especificidade entre 42-95% e acurácia entre 71-86%, aproximadamente. As taxas de falso positivo e falso negativo foram 11,8% e 1,7%, respectivamente (TOMIMORI et al., 2004; TAE et al., 2007; ITO; AMINO; MIYAUCHI, 2010).

As características sugestivas de benignidade por este exame são a ecoestrutura isoecogênica ou hiperecogênica, margens regulares, halo hipoecóico periférico completo e uniforme (TOMIMORI et al., 2004; PAPINI; PACELLA; HEGEDUS, 2014). As sugestivas de malignidade referem-se a ecoestrutura hipoecogênica, contorno irregular, halo hipoecóico parcial ou ausente, microcalcificações, vascularização intranodular ou central, comprimento maior que largura, evidência de invasão ou acometimento de linfonodos (IANNUCCILLI; CRONAN; MOPNCHIK, 2004; TOMIMORI et al., 2004; CHAMMAS et al., 2005; TAE et al., 2007; ITO; AMINO; MIYAUCHI, 2010; MAIA et al., 2011; HAHN et al., 2013; LEE et al., 2014). O risco de malignidade aumenta em pacientes expostos à radiação e que tenham outras neoplasias endócrinas (CHAMMAS et al., 2005).

A presença de microcalcificações é a característica mais importante e mais confiável para suspeita de malignidade ((IANNUCCILLI; CRONAN; MOPNCHIK, 2004; TOMIMORI et al., 2004; CHAMMAS et al., 2005). Já nódulos sólidos tem baixo valor preditivo positivo para malignidade, de aproximadamente 25% dos nódulos sólidos malignos (HELLER et al., 2013). Para aumentar a capacidade de predizer malignidade em nódulos por meio de método ultrassonográfico pode-se fazer uso do Power duplex Doppler, mais sensível e específico para diagnóstico de malignidade, informa sobre a vascularização do nódulo. Os nódulos malignos tendem ter mais vascularização central que perinodular, visto que esta pode ser encontrada em lesões benignas. Para diminuir as dúvidas usa-se o Índice de Resistência (IR) que avalia a resistência ao fluxo, e nódulos malignos tendem a ter um RI maior que os benignos, sendo que IR > 0,77 representa alto risco de malignidade. O Power duplex Doppler juntamente com o IR tem sensibilidade e especificidade de 92,3 e 88% (CHAMMAS et al., 2005).

A USG permite classificar os achadose estimar a incidência de malignidade. Essa classificação é realizada de acordo com os diferentes protocolos entre hospitais e clínicas. Uma delas, segue o mesmo princípio utilizado em mamografias para

Temas em Saúde
Volume 19, Número 6
ISSN 2447-2131
João Pessoa, 2019

diagnóstico de câncer de mama, a TIRADS (*Thyroid Imaging Reporting and Data System*) (HORVATH et al., 2009; ITO; AMINO; MIYAUCHI, 2010.

A Elastografia em Tempo Real (ETR), consiste na avaliação de área de interesse durante a aplicação de força externa pela sonda ecográfica. Um *software* avalia o deslocamento do tecido transforma essa deformação em escala de cores. Geralmente, os carcinomas da tireoide são mais firmes, portanto apresentam menos deslocamentos (XING et al., 2011; CAPELLI et al., TRIMBOLI et al., 2012). Quanto maior a classe do nódulo maior a probabilidade de malignidade (MERINO et al., 2011; XING et al., 2011; TRIMBOLI et al., 2012; MAGRI et al., 2013).

Para aprimoramento da Elastografia, foi desenvolvida uma nova tecnologia para quantificação da elasticidade do tecido utilizando ultrassons acústicos com radiação e impulso, a Quantificação Virtual do Tecido Sensível ao Toque (VTQ- *Virtual Touch tissue quantification*), permitindo-se realizar o cálculo da velocidade da onda, valor este relacionado à rigidez do tecido da área analisada. A vantagem em relação à Elastografia é que a VTQ não depende das habilidades do examinador em realizar correta vibração e compressão do tecido (HOU et al.,2013).

A Tomografia por Emissão de Prótons com Iodo associada à Computadorizada (I PET-TC), pode ser utilizada para câncer diferenciado de tireoide (papilar, folicular e medular) com sensibilidade de 75%, especificidade de 100% e acurácia de 95,8%. Avalia metástases locais e a distância, auxiliando no estadiamento do paciente, manejo cirúrgico e acompanhamento pós tireoidectomia (XUE et al., 2013).

A Ressonância Nuclear Magnética associada à Tomografia por Emissão de Prótons com Iodo (I PET-RNM) é superior a Tomografia Computadorizada associada a Tomografia por Emissão de Prótons com Iodo (I PET-TC), para diagnóstico de lesões menores de 10mm de diâmetro, além de detectar mais metástases de linfonodo que a I PET-TC (NAGARAJAH et al., 2011).

A Tomografia por Emissão de Prótons associada à Computadorizada com o uso de fluorodeoxiglicose (PET-TC- FDG), apesar de ser mais utilizada para avaliação e acompanhamento pós tireoidectomia em pacientes com nível elevado de tireoglobulinas, pode ser necessária para diagnóstico em casos de tumores grandes, suspeita de metástase à distância, e para nódulos com citologia inconclusiva, mostrando VPN de 100% e VPP de 35% para esses tipos de nódulos (ABRAHAM; SCHÖDER, 2011).

Punção Aspirativa por Agulha Fina (PAAF)

Temas em Saúde
Volume 19, Número 6
ISSN 2447-2131
João Pessoa, 2019

Artigo

A punção aspirativa por agulha fina (PAAF) da tireoide tem sido considerada como o método de escolha para *screening* de pacientes com nódulos nesta glândula (ZAGORIANAKOU et al., 2005; YANG, 2007; SINNA; EZZAT, 2012; HAHN et al., 2013). Visa a triagem dos nódulos benignos ou malignos e o direcionamento do tratamento para conservador ou cirúrgico, a partir da sua classificação (YANG, et al., 2007).

No exame da PAAF as amostras são classificadas em seis categorias, conforme o de notificação citopatológica da tireoide (Na et al., 2012; SCHINSTINE, 2010; ALI, 2010; WONG; BALOCH, 2012). O sistema considera para cada categoria, um significado que, por sua vez, deve seguir a conduta determinada para a posição de classificação (HORVATH, 2009).

Estudos apontam para a eficácia do sistema Bethesda para estratificação dos nódulos e carcinomas da tireoide (SANDERS et al., 2007; YANG et al., 2007). Contudo, apesar de grandes avanços grande esforço deve ser realizado para promove-la como padrão de instrução no manejo do câncer de tireoide entre as instituições.

A acurácia do diagnóstico pela PAAF gira em torno de 95% (ZAGORIANAKOU et al., 2005; SINNA; EZZAT, 2012), com sensibilidade e especificidade entre 80% e 100%, sensibilidade e especificidade para malignidade de 94% e 98,5%, respectivamente, e para neoplasia de 89,3% e 74%, nesta ordem. A taxa de discrepância entre o resultado citológico (por meio da PAAF) e o resultado histológico (após retirada cirúrgica) (YANG et al., 2007; SINNA; EZZAT, 2012), é de 15,3% (YANG et al., 2007).

Uma alternativa para amostras não diagnósticas (categoria 1 de Bethesda) e de resultados indeterminados (categoria 3 de Bethesda) pela PAAF, com prevalência de 10,4% e 3,2% (YANG et al., 2007), e de 15-18% e 11-64% (NA et al., 2012), seria a biópsia por punção por agulha grossa - PAG (*core needle biopsy*) com acurácia de 97% (TRIMBOLI et al., 2012). A PAG se difere da PAAF por retirar amostra maior de tecido da lesão, no qual são coletados células e fragmentos do tecido, facilitando o diagnóstico histológico mais preciso (NA et al., 2012).

A Imagem Espectral Espacial diferencia carcinoma papilar de tireoide de lesões benignas, como bócio benigno. Complementar à PAAF, auxilia na visualização da amostra com uso de câmeras digitais especializadas que dão uma análise mais acurada da imagem de lesões consideradas indeterminadas (HAHN et al., 2013).

Exames Genéticos e Moleculares

Temas em Saúde
Volume 19, Número 6
ISSN 2447-2131
João Pessoa, 2019

Artigo

Os testes genéticos e moleculares são exames complementares a PAAF, devido à incerteza relacionada ao diagnóstico do nódulo (benigno e maligno), aos resultados citológicos como indeterminado ou insatisfatório e as dúvidas quanto a precisão do tipo de carcinoma. Estes exames também são recomendados para tentar minimizar o número de tireoidectomias desnecessárias (OHORI et al., 2010; TOMEI et al., 2012).

Para auxiliar na distinção de lesões malignas e benignas é possível avaliar genes (BELGE et al., 2008; PRASAD et al., 2008). É possível, por exemplo, associar o gene HMGA2 com outro gene preditor de malignidade, o PLAG1, que são encontrados em altos níveis em lesões malignas (carcinoma papilar e folicular) e não são detectáveis nas lesões benignas (adenoma folicular e nódulos adenomatosos). Além disso, tem-se a associação de outros genes que aumentam sua expressão em lesões malignas (SPOCK1, CEACAM6, PRSS3 e LRRK2) e genes que tem baixa expressão em lesões malignas (RAG2, AGTR1 TPO5) (PRASAD et al., 2008).

A expressão de TIMP1 e a presença de mutação do gene NRAS aumentam a acurácia do diagnóstico realizado apenas com PAAF, ou ao menos, aumenta a probabilidade de malignidade para esta amostra e auxilia para decisão terapêutica (MATHUR et al., 2010).

Outros testes diagnósticos que podem auxiliar no diagnóstico de câncer da tireoide envolvem métodos imuno-histoquímicos. A presença do marcador molecular galectina-3 está presente em nódulos benignos e malignos, em maior quantidade em lesões malignas. A sensibilidade, especificidade, VPP e VPN desse teste levando em consideração a positividade desse marcador em mais de 50% das células é de 67%, 100%, 100% e 85%, nesta ordem. Nota-se diferença entre a positividade da galectina-3 em relação aos tipos de carcinoma, mais comum em carcinoma papilar e suas variantes foliculares (82,7%), e pouco presente em carcinoma folicular (3,4%) e ausente nos carcinomas medulares (COLLET et al., 2005; GALUSCA et al., 2005).

A associação entre os marcadores galectina-1 e galectina-3 se manifesta nos tumores malignos de tireoide e estão relacionados com metástase de linfonodo. No teste molecular pode-se associar a galectina-3 a outro marcador molecular, a 5-mc, visando aumentar a acurácia do diagnóstico. A 5-mc está presente (em baixos níveis) em tumores malignos se comparados aos benignos. A associação da galectina-3 e 5-mc mostra uma acurácia de 96% para discriminação de malignidade (GALUSCA et al., 2005).

Pode-se ainda associar a galectina-3 para aumentar a acurácia diagnóstica com o marcador HBME-1, sendo que ambos estão presentes em grandes quantidades nas

Temas em Saúde
Volume 19, Número 6
ISSN 2447-2131
João Pessoa, 2019

lesões malignas, com acurácia de 78,3% comparada com 54,2% se usado apenas um marcador (FADDA et al., 2011).

O Perfil da Expressão Gênica (PEG) auxilia na diferenciação entre nódulos benignos e malignos, principalmente quando a citologia por PAAF cai na categoria 3 e 4 do Bethesda (indeterminado e neoplasia folicular, respectivamente). O teste avalia a expressão de 167 genes (142 para análise de genes benignos e 25 para malignos) para evitar tireoidectomia desnecessária (LASTRA et al., 2014). A desvantagem do teste seria o alto custo e limitados laboratórios para sua realização (KRANE, 2014).

Estudos proteômicos permitiram introdução de novas técnicas para *screening* de biomarcadores para câncer, aumentando a acurácia de diagnóstico. A Espectroscopia de massas mediante desabsorção-ionização por laser de superfície (SELDI-TOF-MS) é uma técnica que analisa mesclas de proteínas complexas e tem se mostrado poderosa para diagnóstico de biomarcadores no câncer de tireoide. Fan et al. (2009) mostram sua eficácia em carcinomas papilares, com sensibilidade de 95,15% e especificidade de 93,97%. Os biomarcadores mais encontrados e que são sugestivos de malignidade são a haptoglobina alfa-1 (níveis elevados) e a apoliproteína C-1 (níveis baixos).

A espectroscopia de Raman é uma técnica óptica que utiliza a luz laser para analisar a composição bioquímica dos tecidos biológicos e sua associação com análise de redes neurais se mostrou eficaz para diferenciação entre lesões malignas e benignas da tireoide, com sensibilidade de 95% para detecção de células cancerígenas (HARRIS et al., 2009).

A espectroscopia por ressonância magnética é capaz de, a partir das informações anatômicas provenientes das imagens de ressonância magnética, demonstrar os indicadores metabólicos detectados na glândula tireoide, sem a necessidade de amostras de tecidos (KRANE, 2014). No câncer de tireoide papilífero, a mutação molecular mais comum encontrada (em 45% deste tipo de carcinoma) é do gene BRAF (THEOHARIS; ROMAN; SOSA, 2012; ABRAHAM; SCHÖDER, 2011; DELELLIS, 2006; NAM et al., 2010; OHORI et al, 2010; OHORI; SCHOEDEL, 2011). Rearranjos no gene RET/PTC e mutações no gene RAS podem ser evidenciados, principalmente em variantes foliculares do carcinoma papilar (DELELLIS, 2006; OHORI et al, 2010). Rearranjos do gene RET/PTC1 ocorrem em 60 a 70% dos casos, e o gene RET/PTC3 em 20-30%, sendo particularmente encontrado em pacientes pediátricos e naqueles expostos a radiação na infância. Já as mutações do gene BRAF não são frequentemente relacionadas com a exposição à radiação (THEOHARIS; ROMAN; SOSA, 2012; NAM et al., 2010; GIORDANO, 2008; OHORI; SCHOEDEL, 2011).

Temas em Saúde
Volume 19, Número 6
ISSN 2447-2131
João Pessoa, 2019

Artigo

É possível encontrar uma mutação somática envolvendo a proteína MAPK (THEOHARIS; ROMAN; SOSA, 2012; OHORI; SCHOEDEL, 2011). O rearranjo do gene NTRK1, que no caso é o mais raro que as outras mutações, pode ocorrer em 3% de pacientes com histórico de radiação (DELELLIS, 2006).

Para diagnóstico de carcinoma folicular, encontram-se mutações no gene RAS, mostrando carcinoma encapsulado, sem invasão para parênquima, mutação mais frequentemente encontrada, e rearranjo de gene PAX8-PPARɣ, segunda mutação mais comum, com prevalência em mais 50% (THEOHARIS; ROMAN; SOSA, 2012; ABRAHAN; SCHÖDER, 2011), principalmente em pacientes jovens e com tumores pequenos (GIORDANO, 2008; OHORI et al, 2010; ABRAHAN; SCHÖDER, 2011; OHORI; SCHOEDEL, 2011). Rearranjo do gene PAX8-PPARɣ, entretanto, pode ser encontrado tanto em carcinoma folicular (53%) quanto em adenoma folicular (8%), sendo mais prevalente em pacientes expostos a radiação (DELELLIS, 2006). Portanto, um achado de rearranjo do gene PAX8-PPARɣ isoladamente não é diagnóstico de malignidade (THEOHARIS; ROMAN; SOSA, 2012).

A excessiva expressão gênica da proteína HMGI (Y) pode estar associada a lesões malignas para o câncer de tireoide, mama, cólon e próstata. A positividade para esta proteína se deu apenas em carcinoma folicular, sendo outro teste que auxilia o diagnóstico desse tipo de neoplasia da tireoide.

O carcinoma medularpode ser diagnosticado pelos seguintes testes genéticos: mutações pontuais do gene RET em mais de 95% dos pacientes e aproximadamente 50%, segundo Maia et al.[6], sendo fortemente relacionado com herança autossômica dominante (DELELLIS, 2006) e altos níveis da proteína CHM1 (DELELLIS, 2006; GIORDANO, 2008).

No carcinoma indiferenciado da tireoide encontram-se, raramente, mutações dos genes BRAF e RAS, e mais comumente, mutações do gene p53 (em aproximadamente 25% dos carcinomas pobremente diferenciados e em 60% dos carcinomas indiferenciados) e do gene CTNNB1 (DELELLIS, 2006; VOLATE; RAPA; PAPOTTI, 2008). Alguns marcadores imuno-histoquímicos são encontrados em carcinomas indiferenciados da tireoide como a galectina-3 e a HBME-1, mas sua utilidade nesses casos é bem limitada (VOLATE; RAPA; PAPOTTI, 2008).

Ainda que o câncer de tireoide seja a principal neoplasia do sistema endócrino, pode existir limitações no diagnóstico. Atualmente, o exame de escolha para nódulos de tireoide é a PAAF, que apresenta deficiências dependendo da categoria de sua citologia.

Temas em Saúde
Volume 19, Número 6
ISSN 2447-2131
João Pessoa, 2019

Para auxiliar no diagnóstico das malignidades, podem-se utilizar outros métodos, como os de imagem, testes genéticos e moleculares, que têm apresentado aplicabilidade eficiente no período recente, resultante de pesquisas desenvolvidas com genes e proteínas. Contudo, possuem a desvantagem de serem testes comumente onerosos e não acessíveis a toda população.

Agradecimentos

Ao Conselho Nacional de Desenvolvimento Científico e Tecnológico (CNPq) pela bolsa de produtividade em pesquisa concedida à CKFC e ao ICETI – Instituto Cesumar de Ciência, Tecnologia e Inovação pela bolsa produtividade concedida a MUY e EMM.

REFERÊNCIAS

ABRAHAM, T.; SCHÖDER H. Thyroid cancer - indications and opportunities for positron emission tomography/computed tomography imaging. **Seminars in nuclear medicine/Elsevier**, v.42, n.2, p.121-38, 2011.

ALI, S.Z. Thyroid cytopathology: Bethesda and beyond. **Acta Cytologica**, v.55, n.1, p.4-12, 2010.

BELGE, G.; MEYER, A.; KLEMKE, M.; BURCHARDT, K.; STERN, C.; WOSNIOK, W.; LOESCHKE, S.; BULLERDIEK, J. Upregulation of HMGA2 in thyroid carcinomas: a novel molecular marker to distinguish between benign and malignant follicular neoplasias. **Genes, Chromosomes and Cancer**, v.47, n.1, p.56-63, 2008.

CAPPELLI, C.; PIROLA, I.; GANDOSSI, E.; AGOSTI, B.; CIMINO, E.; CASELLA, C.; FORMENTI, A.; CASTELLANO, M. Real-time elastography a useful tool for predicting malignancy in thyroid nodules with nondiagnostic cytologic findings. **Journal Ultrasound in Medicine** v.31, n.11, p.1777-82, 2012.

CHAMMAS, M. C.; GERHARD, R.; OLIVEIRA, I. R. S.; WIDMAN, A., BARROS, N.; DURAZZO, M.; FERRAZ, A.; CERRI, G. D. Thyroid nodules: evaluation with power Doppler and duplex Doppler ultrasound. **Otolaryngology - Head and Neck Surgery**, v.132, n.6, p.874-82, 2005.

Temas em Saúde
Volume 19, Número 6
ISSN 2447-2131
João Pessoa, 2019

Artigo

COLLET, J.; HURBAIN, I.; PRENGEL, C.; UTZMANN, O.; SCETBON, F.; BERNAUDIN J. F.; FAJAC, A. Galectin-3 immunodetection in follicular thyroid neoplasms: a prospective study on fine-needle aspiration samples. **British Journal of Cancer**, v.93. n.10, p.1175-81. 2005.

CORONA, R. P.; SALAZAR, F. G.; FLORES, R. M. C.; VILLARREAL, J. V.; MURILLO, E. G.; HERMOSILLO, H. G.; RUEDA, H. G.; PEÑA, L. T.; SILVA, G. R.; PÉREZ, H. E. T. Galectin labeling of cells from paraffinized tissues may serve as a diagnostic tool in the detection and classification of thyroid carcinomas. **Endocrinology Pathology**, v.23, n.3, p.161-7, 2012.

DELELLIS, R. A. Pathology and genetics of thyroid carcinoma. **Journal of Surgical Oncology**, v.94, n.8, p.662-9, 2006.

DETTMER M.; SCHMITT, A.; STEINERT, H.; MOCH, H; KOMMINOTH, P, PERREN, A. Poorly differentiated oncocytic thyroid carcinoma - diagnostic implications and outcome. **Histopathology**, v.60, n.7, p.1045-51, 2012.

FADDA, G.; ROSSI, E. D.; RAFFAELLI, M.; PONTECORVI, A.; SIOLETIC, S.; MORASSI, F.; LOMBARDI, C. P.; ZANNONI, G. F.; RINDI, G. Follicular thyroid neoplasms can be classified as low-and high-risk according to HBME-1 and Galectin-3 expression on liquid-based fine-needle cytology. **European Journal of Endocrinology**, v.165, n.3, p.447-53, 2011.

FAN, A. T.; GARG, M.; YANG, X. B.; FISHER, S. E.; KIRKHAM, J.; SMITH, D. A.; MARTIN-HIRSCH, D. P.; HIGH, A. S. Raman spectroscopy and advanced mathematical modelling in the discrimination of human thyroid cell lines. **Head & Neck Oncology**, v.1, n.1, p.38, 2009.

FAN, Y.; SHI L.; LIU, Q.; DONG, R.; ZHANG, Q.; YANG, S.; FAN, Y.; YANG, H.; WU, P.; YU, J. Discovery and identification of potential biomarkers of papillary thyroid carcinoma. **Molecular Cancer**, v.8, n.1, p.79, 2009.

GALUSCA B.; DUMOLLARD, J. M.; LASSANDRE, S.; NIVELEAU, A.; PRADES, J. M.; ESTOUR, B.; PEOCH, M. Global DNA methylation evaluation: potential

Temas em Saúde
Volume 19, Número 6
ISSN 2447-2131
João Pessoa, 2019

complementary marker in differential diagnosis of thyroid neoplasia. **Virchows Arch**, v. 447, n.1, p.18-23. 2005.

GIORDANO, T. J. Genome-wide studies in thyroid neoplasia. **Endocrinol Metabolism Clinic in North America**, v.37, n.2, p.311-31, 2008.

HAHN, L. D.; HOYT, C.; RIMM, D. L.; THEOHARIS, C. Spatial spectral imaging as an adjunct to the Bethesda classification of thyroid fine-needle aspiration specimens. **Cancer Cytopathology,** v.121, n.3, p.162-7, 2013.

HELLER, M. T.; GILBERT, C.; OHORI, N. P.; TUBLIN, M. E. Correlation of ultrasound findings with the Bethesda cytopathology classification for thyroid nodule fine-needle aspiration: a primer for radiologists. **American Journal Roentgenology,** v.201, n.3, p. W487-W94, 2013.

HORVATH, E.; MAJLIS, S.; ROSSI, R.; FRANCO, C.; NIEDMANN, J. P.; CASTRO, A.; DOMINGUEZ, M. An ultrasonogram reporting system for thyroid nodules stratifying cancer risk for clinical management. **The Journal of Clinical Endocrinology and Metabolism**, v.94, n.5, p.1748-51, 2009.

HOU, X-J.; SUN, A-X.; ZHOU, X-L.; JI, Q.; WANG, H-B.; WEI, H.; SUN, J.W.; LIU, H. The application of Virtual Touch tissue quantification (VTQ) in diagnosis of thyroid lesions: A preliminary study. **European Journal of Radiology** v.82, n.5, p.797-801, 2013.

HYEON J, A. H. N. S.; SHIN, J. H.; OH, Y. L. The prediction of malignant risk in the category “atypia of undetermined significance/follicular lesion of undetermined significance” of the Bethesda System for Reporting Thyroid Cytopathology using subcategorization and BRAF mutation results. **Cancer Cytopathology**, v.122, n.5, p.368-76, 2014.

IANNUCCILLI, J.D.; CRONAN, J. J.; MONCHIK, J. M. Risk for malignancy of thyroid nodules as assessed by sonographic criteria the need for biopsy. **Journal Ultrasound Medicine,** v.23, n.11, p.1455-64, 2004.

Temas em Saúde
Volume 19, Número 6
ISSN 2447-2131
João Pessoa, 2019

Artigo

INCA - Instituto Nacional de Câncer José Alencar Gomes da Silva. **Estimativa 2016**: incidência de câncer no Brasil. Rio de Janeiro: Ministério da Saúde/INCA; 2015.

INCA - Instituto Nacional de Câncer José Alencar Gomes da Silva. **Estimativa 2014**: incidência de câncer no Brasil. Rio de Janeiro: Ministério da Saúde/INCA, 2014.

ITO Y. ; AMINO, N. ; MIYAUCHI A. Thyroid ultrasonography. **World Journal of Surgery**, v.34, n.6, p.1171-80, 2010.

JANKOVIĆ, J.; PASKAŠ, S.; MAREČKO, I.; BOŽIĆ, V.; CVEJIĆ, D.; SAVIN, S. Caveolin-1 expression in thyroid neoplasia spectrum: comparison of two commercial antibodies. **Disease Markers**, v.33, n.6, p.321-31, 2012.

JORDAN, K. W.; ADKINS, C. B.; CHENG, L. L.; FAQUIN, W. C. Application of magnetic-resonance-spectroscopy-based metabolomics to the fine-needle aspiration diagnosis of papillary thyroid carcinoma. **Acta Cytologica**, v.55, n.6, p.584-9, 2011.

KRANE, J. F. Lessons from early clinical experience with the Afirma gene expression classifier. **Cancer Cytopathology**, v.122.n.10, p.715-9, 2014.

LASTRA, R.R.; PRAMICK, M. R.; CRAMMER, C. J.; LIVOLSI, V. A.; BALOCH, Z. W. Implications of a suspicious test result in thyroid fine-needle aspiration cytology: An institutional experience. **Cancer Cytopathology,** v.122, n.10, p.737-44, 2014

LEE, E.; PACELLA, C. M.; HEGEDUS, L. Diagnosis of endocrine disease: thyroid ultrasound (US) and US-assisted procedures: from the shadows into an array of applications. **European Journal of Endocrinology**, v.170, n.4, p. R133-R46, 2014.

LEE, K. H.; SHIN, J. H.; OH, Y. L.; HAHN, S. Y. Atypia of undetermined significance in thyroid fine-needle aspiration cytology: prediction of malignancy by US and comparison of methods for further management. **Annals of Surgical Oncology**, v.21, n.7, p.2326-31, 2014.

LIBERATI, A.; ALTMAN, D. G.; TETZLAFF, J.; MULROW, C.; GØTZSCHE, P. C.; IOANNIDIS, J. P.; CLARKE, M.; DEVEREAUX, P. I.; KLEIJNEN, J.; MOHER, D.

Temas em Saúde
Volume 19, Número 6
ISSN 2447-2131
João Pessoa, 2019

Artigo

The PRISMA statement for reporting systematic reviews and meta-analyses of studies that evaluate health care interventions: explanation and elaboration. **Annals of Internal Medicine**, v.151, p. 65-94, 2009.

LUPOLI, G; FONDERICO, F.; COLARUSSO, S.; PANICO, A.; CAVALLO, A.; DI MICCO, L.; PAGLIONE, A.; COSTA, L.; LUPOLI, G. Current management of differentiated thyroid carcinoma**. Medical Science Monitor**, v.11, n.12, RA368-RA73, 2005.

MAGRI, F.; CHYTIRIS, S.; CAPELLI, V.; GAITI, M.; ZERBINI, F.; CARRARA, R.; MALOVINI, A.; ROTONDI, M.; BELLAZZI, R.; CHIOVATO, L. Comparison of elastographic strain index and thyroid fine-needle aspiration cytology in 631 thyroid nodules. **The Journal of Clinical Endocrinology and Metabolism, v.98. n.12, p.4790-7, 2013.**

MAIA, A.L.; SIQUEIRA, D.R, KULCSAR, M. A; TINCANI, A. J, MAZETO, G. M.; MACIEL, L. M. Diagnóstico, tratamento e seguimento do carcinoma medular de tireoide: recomendações do Departamento de Tireoide da Sociedade Brasileira de Endocrinologia e Metabologia. **Arquivos Brasileiros de *Endocrinologia* & Metabologia**, v.28, n.7, p.667-700, 2014.

MAIA, F. F. R.; MATOS PS, PAVIN, E.J.; VASSALLO, J.; ZANTUT-WITTMANN, D. E. Value of ultrasound and cytological classification system to predict the malignancy of thyroid nodules with indeterminate cytology. **Endocrine Pathology**, v.22, n.2, p.66-73, 2011.

MATHUR, A.; WENG, J.; MOSES, W.; STEINBERG, S. M.; RAHABARI, R.; KITANO, M.; KHANAFSHAR, E.; LJUNG, B. M.; DUH, Q. Y.; CLARK, O. H. A prospective study evaluating the accuracy of using combined clinical factors and candidate diagnostic markers to refine the accuracy of thyroid fine needle aspiration biopsy. **Surgery**, v.148, n.6, p.1170-7, 2010.

MERINO, S, ARRAZOLA, J.; CARDENAS, A.; MENDOZA, M.; DE MIGUE, L P.; FERNÁNDEZ, C.; GANADO, T. Utility and interobserver agreement of ultrasound elastography in the detection of malignant thyroid nodules in clinical care. **American Journal of Neuroradiology**, v.32, n.11, p. 2011;2142-8, 2011.

Temas em Saúde
Volume 19, Número 6
ISSN 2447-2131
João Pessoa, 2019

Artigo

MICHELS, F. A. S. **Câncer de tireoide no município de São Paulo**: análises de tendência e espacial dos dados do Registro de Câncer de Base Populacional. 11.10.2013. Tese (Doutorado em Epidemiologia), Faculdade de Saúde Pública, USP, São Paulo, 2013.

NA, D. G.; KIM, J-H.; SUNG, J. Y.; BAEK, J. H.; JUNG, K. C.; LEE, H.; YOO, H. Core-needle biopsy is more useful than repeat fine-needle aspiration in thyroid nodules read as nondiagnostic or atypia of undetermined significance by the Bethesda system for reporting thyroid cytopathology. **Thyroid**, v.22, n.5, p.468-75, 2012.

NAGARAJAH, J.; JENTZEN, W.; HARTUNG, V.; ROSENBAUM-KRUMME, S; MIKAT, C.; HEUSNER, T. A.; ANTOCH, G.; BOCKISCH, A.; STAHL, A.; Diagnosis and dosimetry in differentiated thyroid carcinoma using 124I PET: comparison of PET/MRI vs PET/CT of the neck. ***European* Journal of *Nuclear Medicine* and *Molecular Imaging***, v.38, n.10, p.1862-8, 2011.

NAM, S.Y.; HAN, B-K.; KO, E. Y.; KANG, S. S.; HAHN, S. Y.; HWANG J-Y.; NAM, M. Y, KIM, J. W.; CHUNG, J. H.; OH, Y. L. BRAF V600E mutation analysis of thyroid nodules needle aspirates in relation to their ultrasongraphic classification: a potential guide for selection of samples for molecular analysis. **Thyroid**, v.20, n.3, p.273-9, 2010.

OHORI, N. P.; NIKIFOROVA, M. N.; SCHOEDEL, K. E.; LEBEAU, S. O.; HODAK, S. P.; SEETHALA, R. R.; CARTY, S. E.; OGILVIE, J. B.; YIP, L.; NIKIFOROV, Y. E. Contribution of molecular testing to thyroid fine-needle aspiration cytology of "follicular lesion of undetermined significance/atypia of undetermined significance". **Cancer Cytopathology**, v.118, n.1, p.17-23, 2010.

OHORI, N. P.; SCHOEDEL, K. E.; Thyroid cytology: Challenges in the pursuit of low-grade malignancies**. Radiologic Clinics of *North* America**, v.49, n.3, p.435-51, 2011.

PACINI, F.; BURRONI, L.; CIUOLI, C.; DI CAIRANO, G,; GUARINO, E. Management of thyroid nodules: a clinicopathological, evidence-based approach.

Temas em Saúde
Volume 19, Número 6
ISSN 2447-2131
João Pessoa, 2019

Artigo

European **Journal of** ***Nuclear Medicine*** **and** ***Molecular Imaging***, v.31, n.10, p.1443-9, 2004.

PRASAD, N. B.; SOMERVELL, H.; TUFANO, R. P.; DACKIW, A. P.; MAROHN, M. R.; CALIFANO, J. A.; WANG, Y.; WESTRA, W. H.; CLARK, D. P.; UMBRICHT, C. B. Identification of genes differentially expressed in benign versus malignant thyroid tumors. **Clinical Cancer Research**, v.14, n.11, p.3327-37, 2008.

ROSÁRIO, P. W.; WARD, L., S; CARVALHO, G. A.; GRAF, H.; MACIEL, R. M. B.; MACIEL, L. M. Z.; MAIA, A. L. S.; VAISMAN, M. Nódulo tireoidiano e câncer diferenciado de tireoide: atualização do consenso brasileiro. **Arquivos Brasileiros de *Endocrinologia* & Metabologia**, v.57, n.4, p.240-64, 2013.

SANDERS, E.M Jr; LIVOLSI, V.A.; BRIERLEY, J.; SHIN, J.; RANDOLPH, G.W. An evidence-based review of poorly differentiated thyroid cancer. **World Journal Surgery**., v.31, n.5, p. 934-45, 2007.

SCHINSTINE M. A brief description of the Bethesda System for reporting thyroid fine needle aspirates. **Hawaii Medical Journal**, v.69, n.7, p.176-79, 2010.
SINNA, E.; EZZAT, N. Diagnostic accuracy of fine needle aspiration cytology in thyroid lesions. **Journal of the Egyptian National Cancer Institute**, n.24, v.2, p.63-70, 2012.

TAE, H. J.; LIM, D. J.; BAEK, K. H.; PARK, W. C.; LEE, Y. S.; CHOI, J. E.; LEE, J. M.; KANG, M. I.; CHA, B. Y.; SON, H. Y. Diagnostic value of ultrasonography to distinguish between benign and malignant lesions in the management of thyroid nodules. **Thyroid**, v.17, n.5, p.461-6, 2007.

THEOHARIS, C; ROMAN, S.; SOSA, J. A. The molecular diagnosis and management of thyroid neoplasms. **Current opinion in oncology**, v.24, n.1, p.35-41, 2012.

TOMEI, S.; MARCHETTI, I.; ZAVAGLIA, K.; LESSI, F.; APOLLO, A.; ARETINI, P.; DI COSCIO, G.; BEVILACQUA, G.; MAZZANTI, C. A molecular computational model improves the preoperative diagnosis of thyroid nodules. **BMC Cancer**, 12(1):396, 2012.

Temas em Saúde
Volume 19, Número 6
ISSN 2447-2131
João Pessoa, 2019

Artigo

TOMIMORI, E.K.; BISI, H.; MEDEIROS-NETO, G.; CAMARGO, R. Y. Avaliação ultra-sonográfica dos nódulos tireóideos: comparação com exame citológico e histopatológico. **Arquivos Brasileiros de *Endocrinologia* & Metabologia**, v.48, n.1, p.105-13, 2004.

TRIMBOLI, P.; GUGLIELMI, R.; MONTI, S.; MISISCHI, I.; GRAZIANO, F.; NASROLLAH.; AMENDOLA, S.; MORGANTE, S. N.; DEIANA, M. G.; VALABREGA, S.; Ultrasound sensitivity for thyroid malignancy is increased by real-time elastography: a prospective multicenter study. **Journal of Clinical Endocrinology and Metabolism**, v. 97, n.12, p.4524-30, 2012.

TRIMBOLI, P.; NASROLLAH, N.; GUIDOBALDI, L.; TACCOGNA. S.; MODICA, D. D. C.; AMENDOLA, S.; ROMANELLI, F.; LENZI, A.; NIGRI, G.; CENTANN, I M. The use of core needle biopsy as first-line in diagnosis of thyroid nodules reduces false negative and inconclusive data reported by fine-needle aspiration. **World Journal of Surgery Oncology**, v.12, n.1, p. 61, 2014.

VIANNA, D.M; CURIONI, O.A; FRANÇA, L. J.L, PAIVA, D.L.; POMPEU, B. F.; DEDIVITIS R.A. RAPOPORT, A. The histological rarity of thyroid cancer. Brazilian **Journal of Otorhinolaryngology**, v.78, n.4, p. 48-51, 2012.

VOLANTE, M.; RAPA, I.; PAPOTTI, M. Poorly differentiated thyroid carcinoma: diagnostic features and controversial issues. **Endocrinology Pathology** v.19, n.3, p.150-5, 2008.

WONG, L. Q.; BALOCH, Z. W. Analysis of the Bethesda system for reporting thyroid cytopathology and similar precursor thyroid cytopathology reporting schemes. **Advances in Anatomic Pathology, v.**19, n.5, p.313-9, 2012.

XING, P.; WU, L.; ZHANG, C.; LI, S.; LIU, C.; WU, C. Differentiation of benign from malignant thyroid lesions calculation of the strain ratio on thyroid sonoelastography. **Journal of Ultrasound Medicine**, v.30, n.5, p.663-9, 2011.

XUE, Y-L. ; QIU, Z-L.; SONG, H-J. ; LUO, Q-Y. Value of 131I SPECT/CT for the evaluation of differentiated thyroid cancer: a systematic review of the literature.

Temas em Saúde
Volume 19, Número 6
ISSN 2447-2131
João Pessoa, 2019

Artigo

European **Journal of** ***Nuclear Medicine*** **and** ***Molecular Imaging*****,** v.40, n.5, p.768-78, 2013.

YANG, J.; SCHNADIG, V.; LOGRONO, R.; WASSERMAN, P. G. Fine-needle aspiration of thyroid nodules: A study of 4703 patients with histologic and clinical correlations. **Cancer Cytopathology**, v.111, n.5, p.306-15, 2007.

ZAGORIANAKOU, P.; MALAMOU-MITSI, V.; ZAGORIANAKOU, N.; STEFANOU, D.; TSATSOULIS, A.; AGNANTIS, N. The role of fine-needle aspiration biopsy in the management of patients with thyroid nodules. **In Vivo**, v.19, n.3, p.605-9, 2005.