Temas em Saúde
Volume 18, Número 3
ISSN 2447-2131
João Pessoa, 2018

Artigo

EFEITOS DA DIETA HIPERLIPÍDICA SOBRE O SISTEMA HEPÁTICO NA ESQUISTOSSOMOSE MANSÔNICA EXPERIMENTAL

EFFECTS OF THE HYPERLIPIDIC DIET ON THE HEPATIC SYSTEM IN EXPERIMENTAL MANSONIC SCHISTOSOMIASIS

Glauber Melo de Araújo[1]
Leonardo Ribeiro de Moraes Ferreira[2]
Luiz Henrique Ribeiro de Moraes Ferreira[3]
Mateus Ribeiro Fernandes Teixeira[4]
Juliana de Melo Figueiredo[5]

RESUMO - A esquistossomose mansônica permanece sendo um grave problema de saúde pública e ainda pertence à lista de doenças negligenciadas no Brasil com um impacto socioeconômico significativo. Estima-se que 207 milhões de pessoas estejam infectadas, 500 mil morrem a cada ano e 120 milhões sejam assintomáticos. O processo patológico característico é a presença do granuloma hepático caracterizado como reação de defesa do organismo para isolamento do ovo e proteção contra a liberação de seus antígenos. O objetivo do estudo foi avaliar a influência da dieta hiperlipídica no tecido hepático em um modelo experimental de esquistossomose mansônica utilizando 35 camundongos fêmeas separados em 4 grupos: Dieta Hiperlipidica e Infectado - H+I (n=9), Infectados – I (n=7), Dieta Hiperlipídica – H (n=9) e Controle – C (n=10). Fragmentos hepáticos foram fixados e realizados estudos histológicos e morfométricos como números, volumes e evoluções do granulomas, além da quantificação da densidade de colágenos. Foi evidenciada a caracterização prevalente da fase granulomatosa no grupo I do que o H+I, além de uma melhor formação de colágenos no grupo H+I em relação aos restantes dos grupos. No decorrer do estudo observou-se a ausência de esteatose no grupo H+I. O estudo demonstrou que a presença de dieta hiperlipídica altera

[1] Enfermeiro; Mestre em Patologia Humana (UFPE), Especialista em Anatomia Humana (UFPE). Especialista em Saúde Pública (FIP). Docente na Faculdade Santíssima Trindade (FAST)
[2, 3] Acadêmicos de Medicina pela Faculdade de Medicina Nova Esperança (FAMENE)
[4] Acadêmico de Medicina pela Faculdade Universitária da Paraíba (UNIPÊ)
[5] Acadêmica de Medicina pela Faculdade de Ciências Medicas de Campina Grande (FACISA)

DOI: 10.29327/213319.18.3-22
Páginas 405 a 426

Temas em Saúde
Volume 18, Número 3
ISSN 2447-2131
João Pessoa, 2018

Artigo

alguns rearranjos na formação granulomatosa que levou à necessidade de observações mais intensas a cerca da temática.

Palavras-Chave: Granulomas. Esquistossomose Mansônica. Colágeno. Características Evolutivas.

ABSTRACT - Schistosomiasis (MS) remains a serious public health issue and still belongs to the list of neglected diseases in Brazil with a significant socio-economic impact. It is estimated that 207 million people are infected, 500 thousand die annually and 120 million are asymptomatic. The characteristic pathological process is the presence of hepatic granuloma characterized as the body's defense reaction to egg insulation and protection against the release of their antigens. The aim of the study was to evaluate the influence of high fat diet on liver tissue in an experimental model of schistosomiasis mansoni using 35 female mice divided into 4 groups: fat diet and Infected - H + I (n = 9), Infected - I (n = 7), high fat diet - H (n = 9) and control - C (n = 10). Tissue specimens were fixed and made histological and morphometric studies as numbers, volumes and granulomas developments, as well as quantification of collagen density. The prevailing characterization of granulomatous phase (FG) was observed in group I than H + I, along with a better collagen formation in the H + I group compared to the other groups. During the study we observed the absence of steatosis in H + I group. The study showed that the presence of fat diet alters some rearrangements in granulomatous formation, leading to the need for more intense observations about the theme.

Keywords: Granulomas. Schistosomiasis. Collagen. Evolutionary Features.

INTRODUÇÃO

A Esquistossomose Mansônica (EM) ainda permanece sendo um grave problema de saúde pública no país. Há diversas áreas no Brasil que são consideradas endêmicas para a moléstia, como alguns estados do nordeste e sudeste, que vão desde o Rio Grande do Norte até Minas Gerais. Há focos isolados espalhados pelo Pará, Maranhão, Piauí, Ceará, Goiás, São Paulo, Rio de Janeiro, Paraná, Santa Catarina e Rio Grande do Sul,

Temas em Saúde
Volume 18, Número 3
ISSN 2447-2131
João Pessoa, 2018

Artigo

constituindo importante causa de morbidade e mortalidade da população (LINS, CAVALCANTI, FILHO, 2008).

Ela está incluída na lista de doenças negligenciadas da Organização Mundial da Saúde (OMS) e tem um impacto socioeconômico significativo. Estima-se que 779 milhões de pessoas estão em constante risco de infecção e 207 milhões são infectados, dos quais 120 milhões são sintomáticos, 20 milhões desenvolvem a forma crônica e mais de 500 mil morrem a cada ano (STEINMANN et al., 2016)

O sítio anatômico predileto dos vermes adultos de *Schistosoma mansoni* é a vasculatura mesentérica. Os ovos são evacuados no trato intestinal junto com as fezes, podendo ficar presos principalmente na parede do intestino ou no fígado, por onde chegam através da circulação porta. Caracterizando-se, portanto, como uma doença hepato-intestinal (LAMBERTUCCI; SILVA; VOIETA, 2014).

A doença desenvolve-se principalmente devido à deposição dos ovos do verme nos tecidos do hospedeiro. O antígeno do ovo induz a formação de granuloma e fibrose, principalmente no intestino e sistema portal hepático (BOOTH, 2014; CALDAS, 2018).

Tal doença é resultante da reação inflamatória granulomatosa aos ovos do parasita localizados nos tecidos e apresenta efeito acumulativo de lesões principalmente no fígado. Os ovos excretam um antígeno solúvel responsável pelo desencadeamento de um complexo fisiopatológico reacional que promoverá a formação do granuloma. Diariamente, cada casal de *Schistosoma mansoni* pode levar, à formação de cerca de 200 granulomas: ovo + reação granulomatosa que o envolve. Estes podem apresentar-se em pontos isolados ou difusos no intestino grosso e fígado (ANDRADE, 2016).

Modelos induzidos por dietas provaram benefícios para a avaliação das alterações fisiológicas que ocorrem na patogênese de doenças. Obesidade, fatores dietéticos e distúrbios relacionados à obesidade são algumas das alterações que buscam respostas frente a ensaios controlados em camundongos, visto que a obesidade também é preditiva de fibrose no fígado, potencialmente progredindo para doenças avançadas (WYNN, 2017). Nesse contexto, descobre-se que a patologia EM é muito abrangente e de fonte para estudo inesgotável. Nos moldes atuais, onde o Brasil ainda é um pais endêmico, fazem-se necessários maiores estudos referente à temática.

As alterações hepáticas encontradas na EM foram avaliadas frente a novas mudanças em seu metabolismo, a obesidade, em um modelo animal, a fim de verificar alterações em seus processos fisiopatológicos e observar a evolução dos granulomas hepáticos, fonte dos processos patológicos decorrentes da doença. A obesidade pode

DOI: 10.29327/213319.18.3-22
Páginas 405 a 426

Temas em Saúde
Volume 18, Número 3
ISSN 2447-2131
João Pessoa, 2018

alterar os processos inflamatórios frente à EM, desta forma, modificando a reação granulomatosa hepática característica da patologia.

Pelas razões acima mencionadas, justifica-se avaliar as alterações que podem ocorre nos órgãos hepáticos mediante novos estresses metabólicos como a obesidade em modelos experimentais com Esquistossomose Mansônica.

MATERIAL E MÉTODOS

Animais e infecção

Foram utilizados camundongos fêmeas, *Swiss Webster* com pesos entre 28-30 gramas, com 28 dias de idade, mantidos no biotério do Laboratório de Imunopatologia Keizo Asami da Universidade Federal de Pernambuco (LIKA-UFPE) de acordo com condições padronizadas de criação. Para a infecção dos camundongos foi utilizado a cepa de *Schistosoma mansoni,* Belo Horizonte – Minas Gerais (BH), mantida pelo Laboratório de Imunologia de Doenças Parasitárias e de Esquistossomose Experimental – LIKA - UFPE, através de passagens sucessivas da cepa em caramujos da espécie *Biomphalaria glabrata*. Após obtenção de suspensão cercariana, os camundongos foram infectados via percutânea com 50 cercárias (OLIVIER, STIREWALT, 2010).

Formação dos grupos experimentais

Estudos indicam que a fase crônica da infecção esquistossomótica em camundongos é estabelecida a partir da 12ª semana após a infecção (FALLON, 2000; PEARCE, MCDONALD, 2012). Para o presente estudo, foi estabelecido que o tempo decorrido entre a infecção e eutanásia seria de 90 e 120 dias para avaliação da fase intermediária e crônica, respectivamente, contudo, não se obteve sucesso para os grupos da fase crônica devido a sucessivas mortes dos animais, independente da dieta utilizada, o que sugere ser provavelmente pela infecção. Assim, foram avaliados apenas os grupos da fase intermediária.

Os camundongos foram divididos em quatro grupos experimentais de acordo com a ingestão da dieta e infecção, formado por dez animais em cada grupo. Contudo, houve perda de animais no decorrer do experimento, conforme quadro abaixo:

Temas em Saúde
Volume 18, Número 3
ISSN 2447-2131
João Pessoa, 2018

Artigo

QUADRO 1 - Definição dos grupos experimentais e esquema de dieta.

GRUPO	NÚMEROS	ESQUEMA DE DIETA HIPERLIPÍDICA	ESQUEMA DE DIETA PADRÃO
GRUPO EXPERIMENTO (H+I) Dieta Hiperlipídica + Infectados	09	Administrada a partir do desmame até o 90º dia após a infecção	Administrada a partir do desmame até o 90º dia após a infecção
GRUPO INFECTADO (I)	07		
GRUPO DIETA HIPERLIPÍDICA (H)	09		
GRUPO CONTROLE (C) Dieta Padrão + Não Infectados	10		

A dieta normocalórica (Padrão) foi à ração comercial para camundongos tipo Presence (Purina®), com: 19,0% de proteína, 56,0% de carboidrato, 3,5% de lipídeos, 4,5% de celulose, 5,0% de vitaminas e minerais, totalizando 17,03kJ/g. A dieta hiperlipídica, previamente padronizada (ESTADELLA et al., 2004), obtida de uma mistura de ração padrão tipo Presence (Purina®), amendoim torrado, chocolate ao leite e biscoito maizena na proporção 3:2:2:1. Estes ingredientes foram moídos, misturados e oferecidos na forma de péletes, com: 20% de proteína, 48,0% de carboidrato, 20,0% de lipídeos, 4,0% de celulose, 5,0% de vitaminas e minerais. O conteúdo energético da dieta hiperlipídica foi de 21,40kJ/g, sendo oferecida desde o desmame (28 dias) ate o seu sacrifício (90 dias). Os animais dos grupos controle, livres de infecção e com dieta padrão, foram submetidos às mesmas condições que os demais grupos experimentais. Decorrido

DOI: 10.29327/213319.18.3-22
Páginas 405 a 426

Temas em Saúde
Volume 18, Número 3
ISSN 2447-2131
João Pessoa, 2018

o tempo de tratamento de cada grupo, os animais foram eutanasiados utilizando anestesia (tiopental 200 mg.kg-1), seguindo as recomendações da publicação NIH n.85-23.

Estudo histopatológico e morfométrico

Fragmentos (quatro em média) de fígado de cada animal foram fixados em formaldeído a 10% tamponado em PBS (tampão fosfato salino) e processados para inclusão em parafina. Posteriormente, foram realizados cortes histológicos de 5µm de espessura. Para cada amostra de tecido hepático foram confeccionadas duas lâminas histológicas, coradas pelas técnicas de hematoxilina-eosina (HE) e tricrômico de Masson (TM)

A coloração de TM foi empregada para a mensuração do diâmetro médio dos granulomas viáveis (com ovo, ou vestígio de ovo central) e do número médio de granulomas capturados em cinco campos aleatórios (área total de campo = 12.234 μm^2, área total visualizada = 61.170μm^2) em amostras histológicas de cada animal por subgrupo. Para obtenção das imagens das amostras foi utilizado microscópio óptico acoplado a câmera digital e sistema computadorizado com linguagem orientada para leitura de imagem pelo software Motic Images Plus 2.0 ML®.

Número de granulomas

A determinação da média do número de granulomas foi desempenhada nas lâminas coradas com HE. A contagem de granulomas foi realizada em cinco campos selecionados aleatoriamente, por animal.

Evolução dos Granulomas

Para obtenção das fases granulomatosas pré-estabelecidas foi adotado o modelo proposto por Lenzi et al (1998) que divide em três estágios: A Fase Pré-Granulomatosa (FPG), caracterizada pela pouca quantidade e desorganização de eosinófilos na periferia do ovo; a Fase Granulomatosa (FG) que corresponde à organização e aumento no número de eosinófilos peri-granuloma; e a Fase de Cura por Fibrose (FCF) observada pela diminuição dos eosinófilos, mas aumento na quantidade de colágeno na região próximas ao granuloma.

DOI: 10.29327/213319.18.3-22
Páginas 405 a 426

Temas em Saúde
Volume 18, Número 3
ISSN 2447-2131
João Pessoa, 2018

Artigo

Volume dos granulomas

O diâmetro de todos os granulomas viáveis (contendo ovo ou vestígio de ovo) encontrados em 10 campos aleatórios foi mensurado em cada animal. Ao atribuir uma forma esférica aos granulomas, os raios obtidos a partir de seus diâmetros foram aplicados à fórmula utilizada para calcular o volume da esfera para obtenção dos granulomas, o volume dos granulomas.

$V = R^3 \times Pi \times 4/3$

R = raio

Pi = 3,14

Determinação do percentual de colágeno

A fibrose foi determinada morfometricamente por meio da medição da intensidade de fibrose em 15 imagens digitais obtidas das lâminas coradas com Tricrômico de Masson de cada animal. A intensidade de fibrose foi quantificada com a utilização de um software de manipulação de imagens (GIMP 2.8.10).

O software permite a marcação do tecido fibrótico diferenciado em cor azul pelo Tricrômico de Masson que é seletivo para as fibras colágenas, e em seguida fornece automaticamente o percentual de tecido marcado.

Análise Estatística

Foram utilizados testes e programas estatísticos específicos (GraphPad Prism 6.0) para comparar diferenças entre os grupos e subgrupos com nível de significância de 5% ($p < 0,05$) para todos os casos.

RESULTADOS E DISCUSSÃO

No decorrer do estudo ocorreram algumas perdas de animais, independente dos grupos, o que justifica o período de escolha da infecção esquistossômica na fase intermediária (90 dias de infecção).

DOI: 10.29327/213319.18.3-22
Páginas 405 a 426

Temas em Saúde
Volume 18, Número 3
ISSN 2447-2131
João Pessoa, 2018

Artigo

Análise Ponderal

Foi realizada verificação semanal dos pesos dos grupos separados conforme tipo específico de dieta e infecção (Gráfico 1).

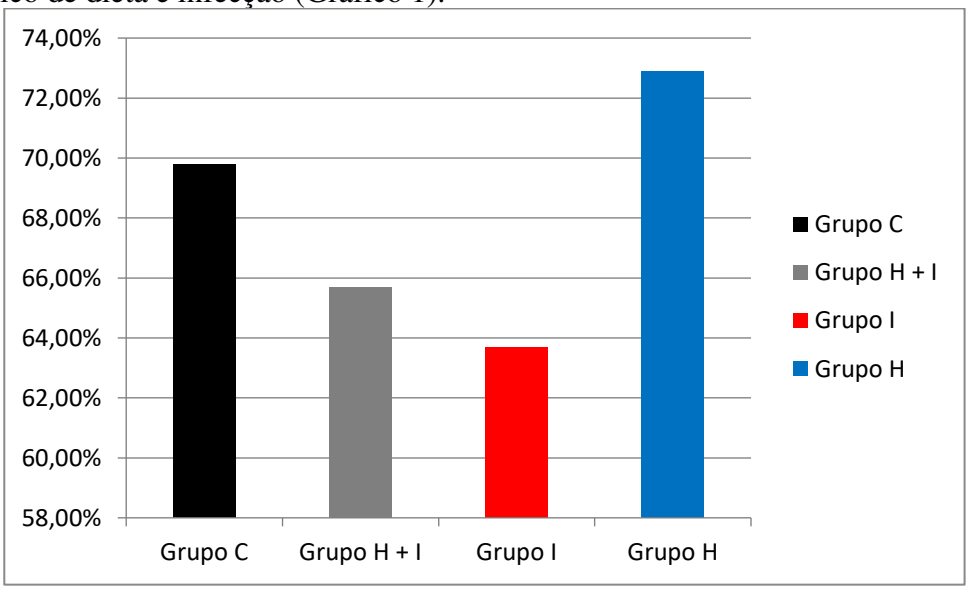

Gráfico 1: Análise da porcentagem do ganho de peso final entre os grupos. *Média de peso inicial e final (data do Sacrifício).

Observou-se o ganho de peso dos animais com dieta hiperlipídica e a perda de peso nos animais infectados comparando-se todos os períodos dos estudos, antes e após infecção.

O peso médio dos grupos (Gráfico 2) foi significativamente menor (P<0,05) quando comparados o grupo C ao H+I, que obteve ganho de peso inicial equivalente aos demais até a iniciação da dieta hiperlipídica. Identificou-se diferença estatística maior (P>0,05) entre os grupos I e C (6) e H+I e I (4) e significativamente menor (P<0,05) entre H e C (12), H+I e C (10), I e H (18) e H+I e H (22).

DOI: 10.29327/213319.18.3-22
Páginas 405 a 426

Temas em Saúde
Volume 18, Número 3
ISSN 2447-2131
João Pessoa, 2018

Artigo

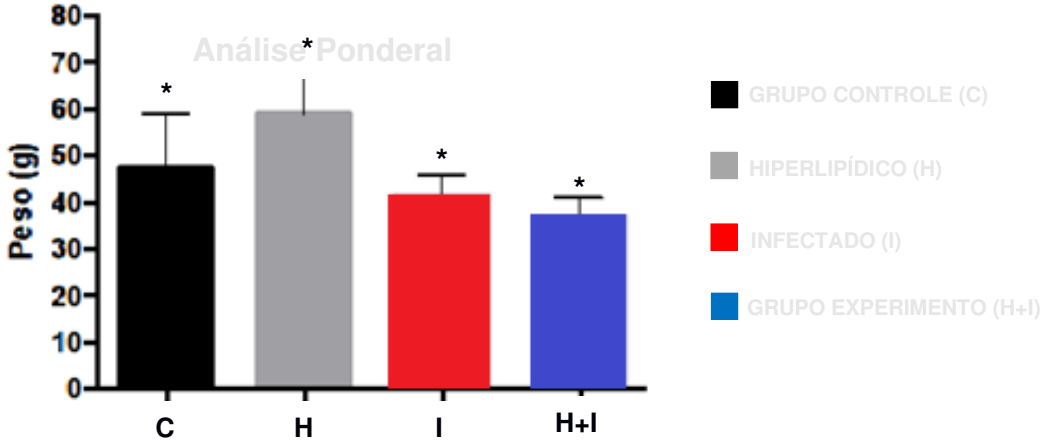

Gráfico 2 – Evolução ponderal de camundongos Swiss Webstar em diferentes períodos de vida
*P = 0,0001

O ganho de peso para os grupos com dietas hiperlipídica H e H+I seguiu padrões normais na evolução do experimento diminuindo a curva de evolução ponderal do grupo H+I após uma semana de infecção, não seguiu a mesma evolução do grupo H (Gráfico 3).

DOI: 10.29327/213319.18.3-22
Páginas 405 a 426

Temas em Saúde
Volume 18, Número 3
ISSN 2447-2131
João Pessoa, 2018

Artigo

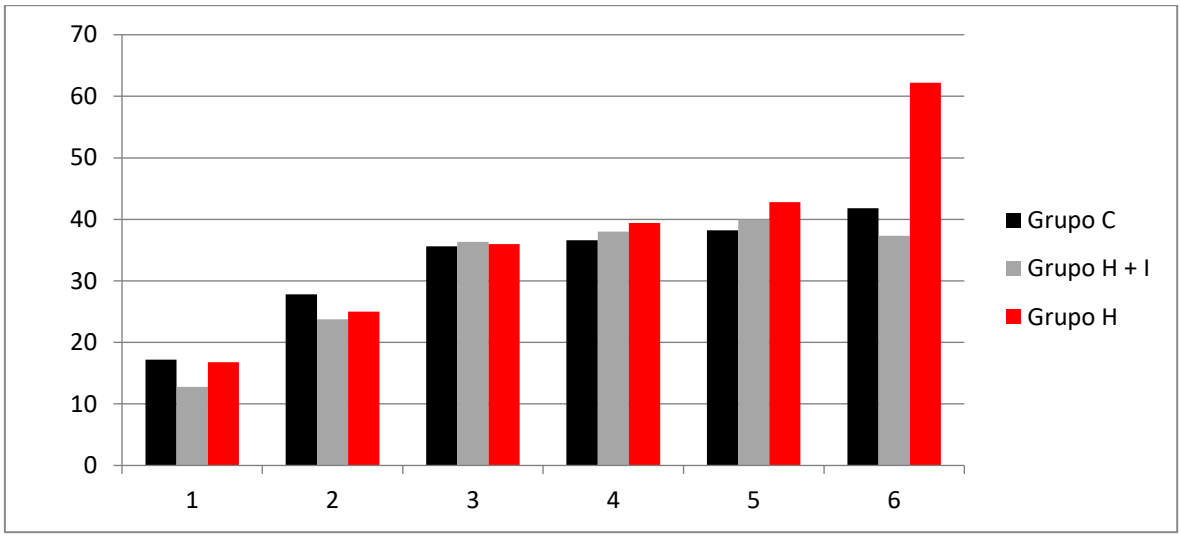

Gráfico 3: Amostra ponderal semanal entre os períodos pré-infecção e pós-infecção.
Pré-infecção
Pós-Infecção

Os presentes achados demonstraram que a dieta hiperlipídica causou sobrepeso e esteatose nos camundongos. O fígado desempenha várias funções essenciais para o organismo, incluindo absorção de gordura da dieta.

A consequência metabólica da ingestão de uma dieta hiperlipídica é o desenvolvimento de doença hepática gordurosa ou esteatose, uma condição histopatológica caracterizada pelo acúmulo excessivo de lipídios, principalmente triglicerídeos, dentro dos hepatócitos (BERTOLANI e MARRA, 2018).

Obesidade induzida por dieta causa diminuição do gasto de energia associado a uma baixa sensibilidade à leptina o que poderia explicar os presentes resultados de ganho de massa corporal (DUAN, 2013).

Estudos demonstraram que a leptina está positivamente associada ao peso corporal total e ao acúmulo de gordura nos órgãos em ratos (HANDJIEVA-DARLENSKA, 2014). O papel da leptina na regulação do acúmulo de gordura está bem estabelecido (AHREN et al, 2015;; BECK et al., 2017; COOLING et al., 2018; FAM et al., 2007; STRICKER-KONGRAD et al, 2015).

DOI: 10.29327/213319.18.3-22
Páginas 405 a 426

Temas em Saúde
Volume 18, Número 3
ISSN 2447-2131
João Pessoa, 2018

Artigo

ESTUDO HISTOLÓGICO

Os camundongos não infectados e alimentados com dieta hiperlipídica apresentaram acúmulo de lipídios que causou danos aos hepatócitos e consequente perda da identificação dos sinusoides hepáticos, o que não foi possível visualizar nos camundongos infectados alimentados com dieta hiperlipídica e nos alimentados com dieta padrão, independente da infecção. Os fígados dos grupos infectados I e H+I exibiram granuloma esquistossomótico (Figura 4).

Figura 4 – Microfotografias do tecido hepático dos animais alimentados com dieta padrão (A, D e F) ou dieta hiperlipídica (B, C e E), coradas com hematoxilina-eosina (C e D) e Tricrômico de Masson (A, B, E e F). **A**: visão do fígado dos camundongos não infectados alimentados com dieta padrão (grupo SD), mostrando hepatócitos e os sinusoides hepáticos entre eles; **B**: visão do fígado dos camundongos não infectados alimentados com dieta hiperlipídica (grupo H). Os hepatócitos estão mais pálidos e maiores devido a esteatose micro e macrovesicular; **C**: visão de um granuloma circundando o ovo do *Schistosoma mansoni*. Apesar da dieta hiperlipídica, os camundongos do grupo H+I não demonstrou alto grau de esteatose como o grupo H. **D**: visão do granuloma esquistossomótico do grupo C; **E**: visão do granuloma esquistossomótico do grupo H+I rodeado por fibras colágenas coradas pelo Tricrômico de Masson; **F**: visão do granuloma esquistossomótico do grupo C, mostrando uma quantidade bem menor de fibras colágenas em comparação ao grupo H+I.

DOI: 10.29327/213319.18.3-22
Páginas 405 a 426

Temas em Saúde
Volume 18, Número 3
ISSN 2447-2131
João Pessoa, 2018

Artigo

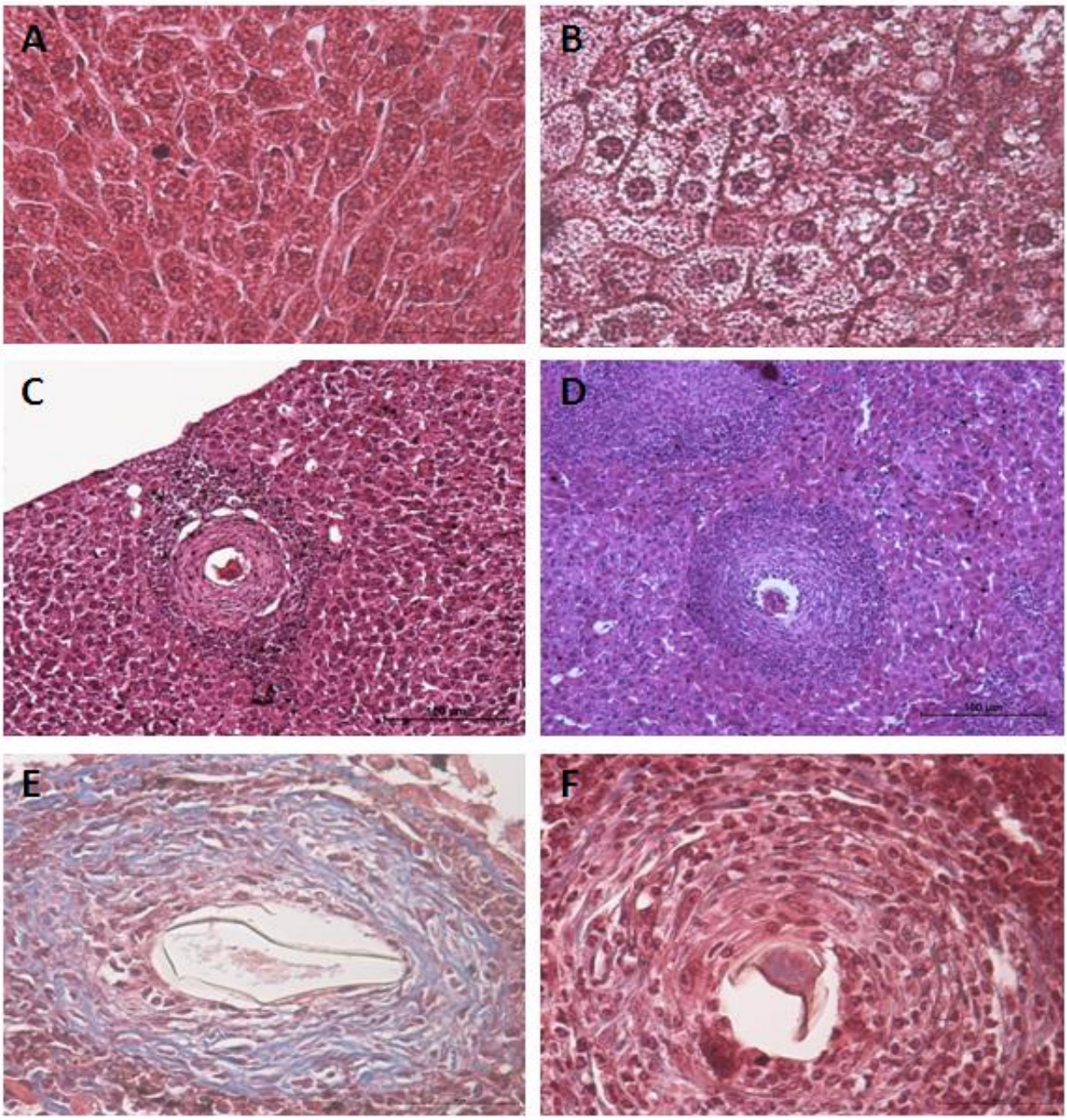

EFEITOS DA DIETA HIPERLIPÍDICA SOBRE O SISTEMA HEPÁTICO NA ESQUISTOSSOMOSE MANSÔNICA EXPERIMENTAL

DOI: 10.29327/213319.18.3-22
Páginas 405 a 426

Temas em Saúde
Volume 18, Número 3
ISSN 2447-2131
João Pessoa, 2018

Artigo

Estudo dos Granulomas

Não houve diferença significativa no número e volume dos granulomas entre os grupos H +I e I ($p > 0,05$) (Gráfico 4 e 5).

O percentual de colágeno aumentou significativamente ($p < 0,0001$) nos camundongos infectados alimentados com dieta hiperlipídica (H+I), quando comparado aos camundongos infectados alimentados com dieta padrão (I) e aos outros grupos (Grafico 6).

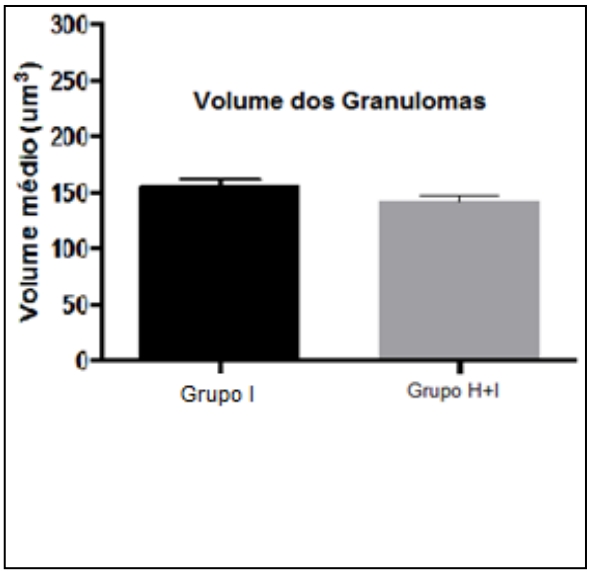

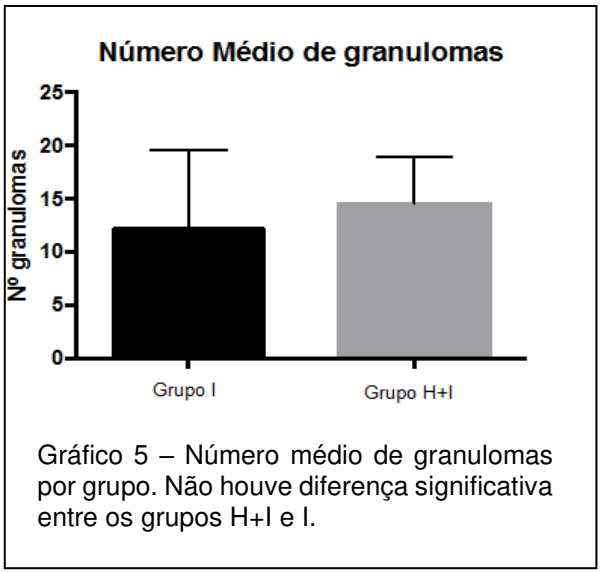

Gráfico 5 – Número médio de granulomas por grupo. Não houve diferença significativa entre os grupos H+I e I.

DOI: 10.29327/213319.18.3-22
Páginas 405 a 426

Temas em Saúde
Volume 18, Número 3
ISSN 2447-2131
João Pessoa, 2018

Artigo

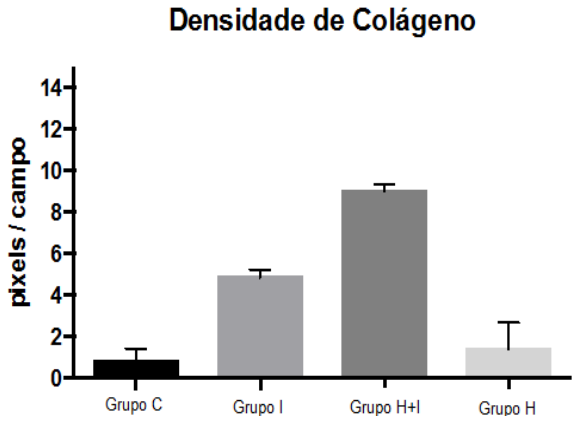

Gráfico 6 – Densidade do colágeno no tecido hepático, p<0,0001 quando comparado o grupo H+I com os grupos C, I e H

Os parâmetros morfométricos analisados aos 90 dias de infecção (número e volume dos granulomas) não diferiram estatisticamente entre os camundongos infectados alimentados com dieta hiperlipídica e os camundongos infectados alimentados com dieta padrão. Nesse estudo, esses parâmetros apresentaram uma alta variabilidade dentro de cada grupo, o que pode ter contribuído para a semelhança entre eles.

A quantidade de fibrose foi maior nos camundongos infectados alimentados com dieta hiperlipídica, quando comparado com os camundongos infectados alimentados com dieta padrão o que pode ser explicado pelos níveis aumentados de leptina em camundongos que se alimentam de dieta hiperlipídica (PROCACCINI, 2010). A leptina, um hormônio de 16kDa secretado pelo tecido adiposo branco (PAZ-FILHO et al., 2010), foi a primeira adipocitocina diretamente associada com a fibrose hepática (DUAN et al., 2013; MARRA et al., 2011; BERTOLINI et al., 2010).

No fígado, a leptina transmite propriedades fibrogênicas através de sua interação com as células estreladas do fígado ativadas, que, após ativação, é responsável pela fixação da matriz extracelular no Espaço de Disse no fígado (ZHOU et al., 2014). Possíveis mecanismos para o efeito fibrogênico da leptina são estímulo de citocinas específicas, como a TGFβ, modulação da resposta imune por células T e/ou estimulação

DOI: 10.29327/213319.18.3-22
Páginas 405 a 426

Temas em Saúde
Volume 18, Número 3
ISSN 2447-2131
João Pessoa, 2018

direta de vias de sinalização celular resultando em modificações em fatores de transcrição que ativam a formação de colágeno (JAMES et al, 2015).

Em resumo, leptina promove proliferação de fibroblastos, migração, vasoconstricção e secreção de moléculas da matriz extracelular, amplia a ação de citocinas profibrogênicas chaves, como a TGFβ, e regula positivamente o inibidor tecidual da metaloproteinase I (TIMP-I), tanto in vivo quanto in vitro. Entretanto, a leptina não é a única substância profibrogênica que possui essas propriedades.

Embora existam evidências de que a dieta hiperlipídica induz esteatose, inflamação e fibrose hepática, nossos resultados demonstraram que a dieta hiperlipídica por si só não foi capaz de levar a um quadro de fibrose hepática no período estudado, já que os camundongos não infectados alimentados com dieta hiperlipídica apresentaram um pequeno percentual de deposição de colágeno, o que nos faz acreditar que as consequências do consumo de uma dieta hiperlipídica são mais prejudiciais quando há alguma lesão hepática associada, como a esquistossomose mansoni.

Ao analisar com detalhes os cortes histológicos perante a evolução do granuloma hepático e revisar a literatura, adotou-se neste trabalho uma classificação sugerida por Lenzi et al (1998) que divide os granulomas em fases evolutivas de infecções, características em todas as respostas imunológicas, que são assim divididas: Fase Pré-Granulomatosa (FPG), Fase Granulomatosa (FG) e Fase de Cura por Fibrose (FCF).

A morfologia de todas as fases é dependente da localização do ovo. Na FPG o antígeno atrai poucas células inflamatórias em sua volta e desorganizadas, montando todo um aparato inflamatório (Figura 5). Na FG as células estão bem dispostas e organizadas em grande densidade na periferia e no centro do granuloma (Figura 6) e na FCF forma-se uma faixa espessa de fibras entre o ovo e as células inflamatórias e os eosinófilos podem ser encontrados no centro, dentro ou ao redor do granuloma que pode involuir, desaparecer ou calcificar (Figura 7).

DOI: 10.29327/213319.18.3-22
Páginas 405 a 426

Temas em Saúde
Volume 18, Número 3
ISSN 2447-2131
João Pessoa, 2018

Artigo

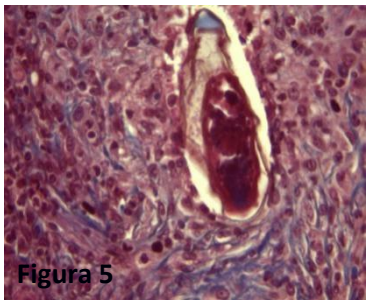
Figura 5

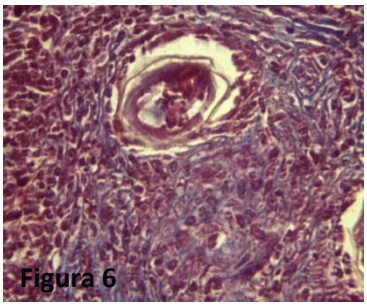
Figura 6

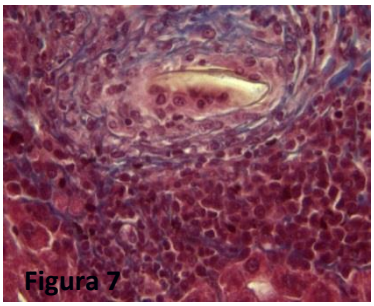
Figura 7

Figura 5, 6 e 7: Evolução dos Granulomas, 400x. Mostra as características morfofisiologicas dos aspectos dos granulomas em determinados períodos da infecção.

esquistossomose é proteger os tecidos do hospedeiro, isolando as toxinas em potencial secretadas pelo ovo. Após a deposição dos ovos nos tecidos, eles são rapidamente cercados por infiltrados de células inflamatórias, resultando no granuloma. Esse é um processo dinâmico em que o tamanho e a composição celular das lesões variam com o tempo e é coordenado pela influencia de uma rede de mediadores inflamatórios (COLLON, 2016; WYNN e CHEEVER, 2017).

No estudo a diferença significativa entre os grupos H+I e I a respeito da FPG apresentou um desvio padrão não significativo (Gráfico 8) justificado pelo fato do período de infecção característico dos grupos ser o intermediário e de seus quadros nutricionais (um com dieta hiperlipídica e outro com dieta padrão). Em seu estudo, Mariano (2013) relatou que a FPG é muito evidenciada em experimentos com desnutrição, sendo observados poucos processos em evoluções com o grupo I e com H+I, correspondendo a 9,8% dos casos. Porém, o estudo revelou um predomínio na FG de 87,9% em ambos os grupos e de 2,3% na FCF (Gráfico 7).

Os granulomas da FG foram mais prevalentes no grupo H+I em relação ao grupo I (Gráfico 9) tendo desvio padrão significativo ($p<0,05$). Mesmo sendo poucos observados, os granulomas da FCF foram comuns no grupo H+I do que o I (Gráfico 10) tendo o desvio padrão significativo ($p<<0,05$).

DOI: 10.29327/213319.18.3-22
Páginas 405 a 426

Temas em Saúde
Volume 18, Número 3
ISSN 2447-2131
João Pessoa, 2018

Artigo

Gráfico 7: Percentual médio dos granulomas por fases.Todos os grupos

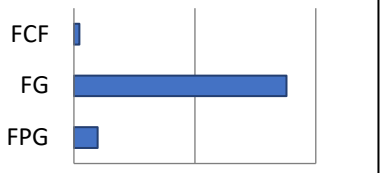

	FPG	FG	FCF
Série1	9,80%	87,90%	2,30%

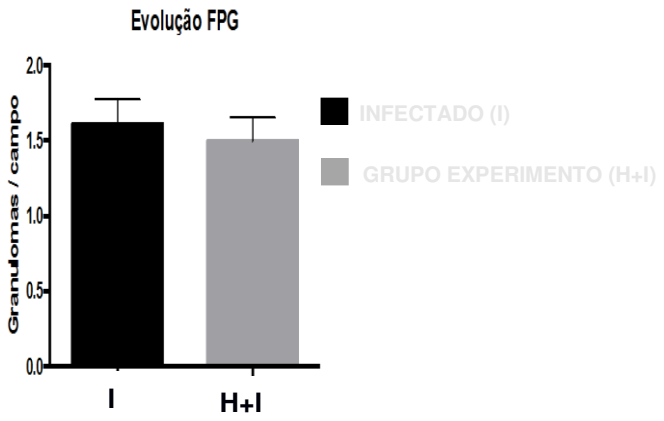

Gráfico 8: Desvio padrão não significativo entre os grupos I e H+I

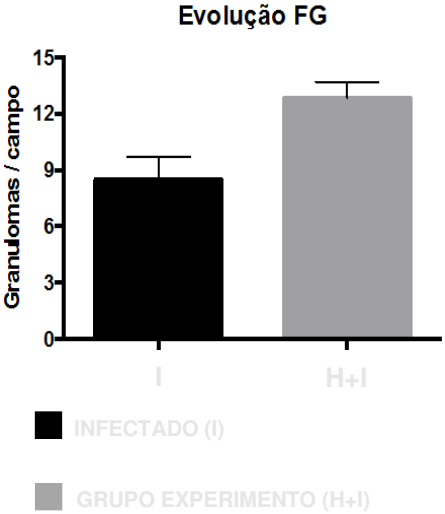

Gráfico 9: Desvio padrão significativo entre os grupos I e H+I

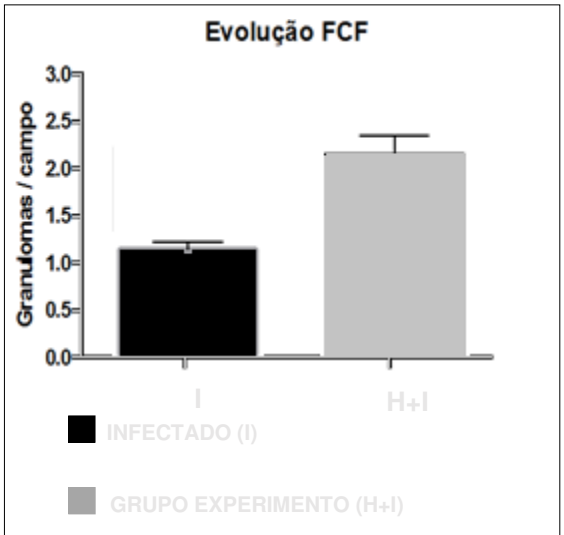

Gráfico 10: Desvio padrão significativo entre os grupos I e H+I

DOI: 10.29327/213319.18.3-22
Páginas 405 a 426

Temas em Saúde
Volume 18, Número 3
ISSN 2447-2131
João Pessoa, 2018

Artigo

CONCLUSÕES

Diante dos dados relatados, cujo principal objetivo foi trabalhar a forma do granuloma e nutrição do HD que possui um novo paradigma atual, a dieta hiperlipídica que pode levar a obesidade, foi observado que os padrões já muito antes descritos continuam a seguir sua via normal de patogenicidade, contudo novos achados decorrentes do excesso de gordura alimentar foram encontrados.

O padrão de peso ponderal foi o esperado, sendo evidenciada a diminuição de peso para os animais do grupo H+I, característico da doença, em relação ao grupo H e I, porém, achados microscópicos dos granulomas podem sugerir algumas hipóteses visto que os animais foram induzidos a dieta hiperlipídica.

Ressalte-se que, deparamos com achados diferentes deste estudo, onde foi encontrado um período evolutivo prevalente na FG em todos os grupos estudados e não predominante de FCF. O grupo H+I possui um total de média ponderal de granulomas na FG maior do que o grupo I evidenciando que a presença de dieta hiperlipídica corrobora com a formação do granuloma na fase intermediária da doença.

O estado morfométrico do granuloma evidenciou uma melhor formação de colágenos no grupo H+I em relação aos restantes dos grupos, o que reporta mais uma vez a presença de dieta hiperlipídica na ajuda da formação daqueles visto que o colágeno é muito importante na formação do tipo de granuloma, consequentemente, na não liberação dos antígenos liberados pelos ovos.

A FCF é caracterizada pelo aumento quantitativo de fibras colágenas e observou-se uma quantidade maior de colágeno no grupo H+I comparado ao grupo I, o que evolui de acordo com o trabalho.

Outro achado significativo foi à presença da esteatose nos fígados que estavam infectados e com dieta hiperlipídica dos que tinham a mesma dieta e não infectados. A não presença de vesículas gordurosas nos fígados dos grupos H+I pode ser observada em dois parâmetros: A doença retirou esse acúmulo de triglicerídeos dos hepatócitos ou o processo patológico em hospedeiros submetidos a dietas hiperlipídicas atrapalha o acumulo destes as células, portanto, sendo um aliado para a não formação de esteatose hepática, processo este que pode piorar a função hepática junto dos granulomas.

Os padrões para a formação dos granulomas hepáticos já é descrito e conhecido há tempos, conforme relata Coelho (2015) em seu estudo a cerca da formação

DOI: 10.29327/213319.18.3-22
Páginas 405 a 426

Temas em Saúde
Volume 18, Número 3
ISSN 2447-2131
João Pessoa, 2018

granulomatosa que descreve o mesmo sendo uma estrutura que possui forma diversa dependendo de alguns fatores, entre eles estão: a sua fase evolutiva (tempo ou período de sua evolução) e estado de reatividade do organismo (Nutrição do hospedeiro definitivo - HD).

Notoriamente, evidencia-se um avanço no conhecimento de novas temáticas para o estudo do granuloma hepáticos, comparados a temas que abordavam amostras desnutridas, sendo este estudo elaborado para uma nova vertente de evoluções patológicas – a dieta hiperlipídica – fruto da nova realidade de nossa população que cada vez mais vem aumentado seu peso e propensa a novas abordagens de pensamentos e estudos.

Contudo, faz-se necessária uma expansão das técnicas utilizadas no estudo utilizando métodos histoquímicos para abordagem de células e mediadores inflamatórios e comparações com amostras desnutridas e dietas hiperlipídicas.

REFERÊNCIAS

AHREN, B., MANSSON, S., GINERRICH, R.L., HAVEL, P.J. **Regulation of plasma leptin in mice: Influence of age, high-fat diet, and fasting**. Am J Physiol, 42, R113-R120, 2015

ANDRADE, Z. A.; **Schistosomiasis and liver fibrosis**. Parasite Immunology. v 31, p 656-663, 2016.

BECK, B., MUSSE, N., STRICKE R., KRONGRAD, A. **Ghrelin, macronutrient intake and dietary preferences in Long-Evans rats**. Biochem Biophys Res Comun, 292, 1031-1035. 2017

BERTOLANI, C., MARRA, F. **Role of adipocytokines in hepatic fibrosis**. Curr. Pharm. Des. v. 16, 1929–1940, 2018.

DOI: 10.29327/213319.18.3-22
Páginas 405 a 426

Temas em Saúde
Volume 18, Número 3
ISSN 2447-2131
João Pessoa, 2018

Artigo

BOOTH, M.; MWATHA, J. K.; JOSEPH, S.; JONES, F. M.; Et al. **Periportal Fibrosis in Human Schistosoma mansoni Infection Is Associated with Low IL-10, Low IFN-y, High TNF , or Low RANTES, Depending on Age and Gender.** J. Immunol. v. 172, p 1295-1303, 2014.

CALDAS, I. R.; CAMPI-AZEVEDO, A. C.; OLIVEIRA, L. F.; SILVEIRA, A. M. S.; Et al. **Human Schistosomiasis Mansoni: Immune Responses During Acute and Chronic phases of the infection**. Acta Tropical. v. 108, p. 109-117, 2018.

CHEEVER, A. W. et al. **Variation of hepatic fibrosis and granuloma size among mouse strains infected with Schistosoma mansoni.** American Journal of Tropical Medicine and Hygiene, Baltimore, v. 37, p. 85-97, 2014

COELHO, R. B. **Patologia da Esquistossomose Mansônica: Comportamento do ovo do *Schistossoma Mansone***. Inst. Ageu Magalhães, v. 4, p 61-71, 2015.

COLLON, C. P. **Schistosomiasis Medicine**. v. 31, p 64-67, 2016.

COOLIN, J., BARTH, J., BLUNDELL, J. **The high-fat phenotype: is leptin involved in the adaptive response to a high fat (high energy) diet?** Int J Obesity, **22**, 1132-1135, 2018.

DUAN, X.F. et al. **Obesity, adipokines and hepatocellular carcinoma.** Int. J. Cancer 133, 1776–1783, 2013.

ESTADELLA D, OYAMA LM, DÂMASO AR, RIBEIRO EB, OLLER DO NASCIMENTO CM. Effect of palatable hyperlipidic diet on lipid metabolism of sedentary and exercised rats. **Nutrition**, v.20, n.2, p.218-24, 2004.

FALLON, P.G., RICHARDSON, E. J., MCKENZIE, G. J., MCKENZIE, A. N.; **Schistosome infection of transgenic mice defines distinc and contrasting pathogenic roles for IL-4 and IL-13: IL-13 is a profibrotic agent**. J. Immunol. v 164, p 2585–2591, 2000.

Temas em Saúde
Volume 18, Número 3
ISSN 2447-2131
João Pessoa, 2018

Artigo

FAM, B.C., MORRIS, M.J., HANSEN, M.J., KEBEDE, M., ANDRIKOPOULOS, S., PROJETTO, J., THORBURN, A.W. **Modulation of central leptin sensitivity and energy balance in a rat model of dietinduced obesity**. Diab Obes Metab, v. **9**, p 840-852, 2017

HANDJIEVA-DARLENSKA and N. BOYADJIEVA. **The effect of high-fat diet on plasma ghrelin and leptin levels in rats.** J Physiol Biochem**,** v. 65 (2), 157-164, 2014.

JAMES, J.; POTTER, R.; LYNDA R. T.; MEZEY, E. **Influence of leptin in the development of hepatic fibrosis produced in mice by Schistosoma mansoni infection and by chronic carbon tetrachloride administration**. Journal of Hepatology 38, p 281–288, 2015.

LAMBERTUCCI JR; SILVA, L.C.S.; VOIETA, I. Esquistossomose Mansônica. In: Coura, JR, (editor). Dinâmica das doenças infecciosas e parasitárias. Rio de Janeiro: **Guanabara Koogan**; p. 931-46, 2014

LENZI, H. L. et all. **Histoarchitecture of Schistosomal Granuloma Development and Involution: Morphogenetic and Biomechanical Approaches.** Memórias do Instituto Oswaldo Cruz. v. 93 (I), p 141-151, 2015.

LINS, R. A. B.; CAVALCANTI, C. B. L.; FILHO, J. L. S. A. et al. **A distribuição dos eosinófilos nas diferentes fases de evolução dos granulomas hepáticos em camundongos infectados pelo Schistosoma mansoni**. **.** Rev. Soc. Bra. Med. Trop, 41 (2), 173-178, 2008.

MARIANO, M. **The experimental granuloma. A hypothesis to explain the persistence of the lesion**. Rev. Inst. Med. Trop. São Paulo. v. 37, p 1-15, 2013.

MARRA, F. et al. **Modulation of liver fibrosis by adipokines.** Dig. Dis. v. 29, p 371–376, 2016.

OLIVER, L.; STIREWALT, M. A. An efficient method for exposure of mice to cercariae of *Shistosoma mansoni*. **J. Parasitol**., v.38, p.19-23, 2010.

Temas em Saúde
Volume 18, Número 3
ISSN 2447-2131
João Pessoa, 2018

Artigo

PEARCE, E. J; MACDONALD, A. S. The immunobiology of Schistosomiasis. **Nature Reviews, Immunology**, v.7, n.2, p.499-511, 2012.
PROCACCINI, C. et al. **Leptin: the prototypic adipocytokine and its role in NAFLD.** Curr. Pharm. Des. v. 16, 1902–1912, 2010.

PAZ-FILHO, G. et al. **Congenital leptin deficiency: diagnosis and effects of leptin replacement therapy**. Arq. Bras. Endocrinol. Metabol. v. 54, p 690–697, 2017.

STEINMANN, P., KEISER, J., BOS, R., TANNER, M., UTZINGER, J., 2006. **Schistosomiasis andwater resources development: systematic review, meta-analysis, and estimatesof people at risk.** Lancet Infectious Diseases v. 6, p. 411–425, 2016.

STRICKER-KONGRAD, A., CUMIN, F., BURLET, C., BECK, B. **Hypothalamic neuropeptide Y and plasma leptin after long-term high-fat feeding in the rat.** Neurosci Lett, v. 254, p 157-160, 2015.

WYNN, T.A. **"Common and unique mechanisms regulate fibrosis in various fibroproliferative diseases."** J Clin Invest. v. 117, n.3, p.524-9, 2017.

ZHOU, Q. et al. **GATA binding protein 2 mediates leptin inhibition of PPARgamma1 expression in hepatic stellate cells and contributes to hepatic stellate cell activation.** Biochim. Biophys. Acta v.1842, p 2367–2377, 2014.

DOI: 10.29327/213319.18.3-22
Páginas 405 a 426