Temas em Saúde
Volume 18, Número 1
ISSN 2447-2131
João Pessoa, 2018

Artigo

GRAVIDEZ ECTÓPICA: REFLEXÕES ACERCA DA ASSISTÊNCIA DE ENFERMAGEM

ECTOPIC PREGNANCY: REFLECTIONS ON NURSING CARE

Kalliane Valeska Mendes Leite Fernandes[1]
Carlos Bezerra de Lima[2]

RESUMO - Este estudo foi desenvolvido através de acessos à internet e livros pertencentes a sua autora. Trata-se de uma pesquisa bibliográfica, que tem como objetivo investigar na literatura pertinente ao tema gravidez ectópica, com foco de atenção na assistência de enfermagem. O estudo evidenciou a importância do diagnóstico precoce, realização de exames adequados e qualificação profissional para orientar e acompanhar a gestante, desde a descoberta da gravidez ectópica até sua resolução, seja pela utilização de medicamentos, até a curetagem ou histerectomia, dependendo de cada caso. A partir dos resultados, infere-se que as complicações causadas pela gravidez ectópica podem levar as gestantes à morte, ressaltando o papel fundamental do enfermeiro, orientando essas mulheres quanto a ajudar a equipe do pré-natal no devido tratamento. Assim, sua recuperação passa a ser mais rápida e com menos sequelas, superando possíveis traumas físicos e psíquicos com maior facilidade, promovendo melhor qualidade de vida.

Unitermos: Gravidez. Gravidez Ectópica. Assistência de Enfermagem.

ABSTRACT - This study was developed through internet access and books belonging to its author. This is a bibliographical research, whose objective is to investigate in the literature pertinent to the subject ectopic pregnancy, with focus of attention in nursing care. The study evidenced the importance of early diagnosis, adequate examinations and professional qualification to guide and monitor the pregnant woman, from the discovery of ectopic pregnancy to its resolution, either through the use of medications, until

[1] Enfermeira. Concluinte do curso de Especialização em Enfermagem Obstétrica.
[2] Enfermeiro. Doutor em enfermagem.

Temas em Saúde
Volume 18, Número 1
ISSN 2447-2131
João Pessoa, 2018

Artigo

curettage or hysterectomy, depending on each case. From the results, it is inferred that the complications caused by ectopic pregnancy can lead the pregnant women to death, emphasizing the fundamental role of the nurse, guiding these women to help the prenatal team in the due treatment. Thus, their recovery becomes faster and with fewer sequelae, overcoming possible physical and psychic traumas with greater ease, promoting a better quality of life.

Uniterms: Pregnancy. Ectopic pregnancy. Nursing Assistance.

INTRODUÇÃO

A gravidez no ser humano é um fenômeno que dura em torno de nove meses, um período que vai de 40 a 41 semanas, dividido em três trimestres, que se inicia com a fecundação do óvulo pelo espermatozoide e termina com o nascimento do bebê por via vaginal ou cesariana. A gravidez significa um momento único e sublime na vida da mulher, gerando uma imensidão de sentimentos, emoções e adaptações para a chegada do novo membro da família. Quando esta mulher descobre que sua gravidez é ectópica e não pode progredir, todos os sentimentos anteriores passam a se transformar em frustrações, medo e dúvidas. Então, o que tudo isso significa?

A gravidez ectópica é uma complicação da gravidez, na qual o feto se instala fora do útero, podendo se implantar nas trompas, heterotópica, na cavidade abdominal, na cicatriz da cesárea anterior, cervical ou ovariana. As causas dessa gravidez podem ser desde uma cesárea anterior, o uso do DIU, Clamídia ou até endometriose. Existem também outros fatores de risco como idade superior a 35 anos, fertilização *in vitro*, malformação das trompas, vários parceiros sexuais, infertilidade, inflamação pélvica, dentre outros (SEDICIAS, 2017).

A maioria das vezes a gravidez ectópica pode não ser percebida de início pois pode apresentar os mesmos sintomas de uma gestações habitual, mas alguns sinais e sintomas como, dor pélvica e sangramentos vaginais podem ser um alerta para a gestante. Uma vez descoberta precocemente esta complicação gestacional, o obstetra irá dispor de métodos para acompanhamento como a ultrassonografia e tratamento da gravidez ectópica. Esse tratamento varia desde a utilização de medicamentos para interromper a gestação como o metotrexate e caso não seja obtido os resultados esperados, passa a ser indicado o procedimento cirúrgico de histerectomia, tentando priorizar a vida da mãe.

Temas em Saúde
Volume 18, Número 1
ISSN 2447-2131
João Pessoa, 2018

Artigo

Se esta complicação não for diagnosticada precocemente, antes de oito semanas de gravidez, a vida da mãe corre sérios riscos, pois a evolução dessa gestação a placenta pode se implantar nos tecidos e órgãos vizinhos, além de romper vasos calibrosos e causar hemorragias intensas, tendo que ser realizada histerectomia de urgência e podendo levar ao óbito materno. Sendo assim, a falta de informação das gestantes e inicialização tardia do pré-natal podem retardar o diagnóstico e a devida assistência, podendo ocasionar sequelas ou morte da mãe e do filho.

Por tudo isso, relevância deste estudo repousa na detecção e diagnóstico precoce da gravidez ectópica, condição para que se inicie a atenção necessária à mesma, cuidado adequado e tratamento específico, com acompanhamento minucioso do caso, para levar a gestante ao término da gestação dentro dos resultados esperados e sem intercorrências. Ressalte-se a fundamental importância da informação à gestante acerca desse tipo de gestação. Iniciando o pré-natal o quanto antes possível, proporcionando assistência adequada e segura, prevenindo complicações e morte materna.

Sob esta perspectiva, o presente estudo objetiva: Apresentar os aspectos teóricos inerentes à gravidez ectópica; Determinar a assistência de enfermagem à gestante, com foco de atenção no conhecimento e informações acerca da gravidez ectópica.

PROCEDIMENTOS METODOLÓGICOS

Trata-se de um estudo bibliográfico, pois diz respeito ao conjunto de conhecimentos humanos reunidos nas obras lidas, com a finalidade fundamental de conduzir o leitor a determinado assunto e promover a coleção, armazenamento, reprodução, utilização e comunicação das informações coletadas no desenvolvimento da pesquisa (PRESTES, 2016). Esse tipo de investigação é desenvolvido com base em material já elaborado, constituído principalmente de livros e artigos científicos (GIL, 2002).

Os dados foram coletados em artigos científicos na internet e livros. Os sites pesquisados na internet são de referência científica e de conteúdo não duvidoso, já utilizado como fontes de informações em pesquisas anteriores. Os critérios para seleção das fontes tanto de origem primária quanto secundária, foram selecionados de acordo com uma abordagem conceituada e atualizada sobre a temática abordada, com subsídio para o levantamento bibliográfico e que englobe os objetivos dessa pesquisa.

Temas em Saúde
Volume 18, Número 1
ISSN 2447-2131
João Pessoa, 2018

Artigo

A seleção inicial dos artigos foi realizada com base em seus títulos e resumos, relacionados ao tema. Na sua maioria apresentam pequenas séries de casos e relatos de casos isolados. (COUTINHO et al., 2014).

Os dados foram analisados descritivamente mediante consulta ao acervo bibliográfico existente ao tema abordado.

GRAVIDEZ FISIOLÓGICA

A **gravidez** é o período de crescimento e desenvolvimento de um ou mais embriões no interior do útero (LOUREDO, 2017). Tem duração em torno de nove meses (40 semanas ou 280 dias aproximadamente), sendo que o parto pode se dá duas semanas antes ou depois deste prazo (COIMBRA, 2016). Tem início com a fecundação onde há a junção do óvulo com o espermatozoide, normalmente nas trompas de falópio, e cai na cavidade uterina se implantando. Após a implantação o embrião e a placenta começam a se desenvolver (SEDICIAS, 2016).

A gravidez é dividida em três trimestres onde no primeiro ocorre maior risco de abortamento espontâneo por diversas razões como: malformações, infecções maternas, implantação do óvulo em local inapropriado, baixa hormonal, dentre outros.

No segundo trimestre, está mais visível os sinais da gravidez e os órgãos internos do feto estão se desenvolvendo. No terceiro trimestre o bebê já está formado e passa a maturação dos órgãos e ganho de peso até o parto (COIMBRA, 2016). Com a descoberta da gravidez e com o desenvolvimento do bebê, começa um turbilhão de sentimentos que toma conta da cabeça da mulher. Alegria, medo, insegurança e ansiedade ao mesmo tempo e em alta dosagem (AMARAL, 2016).

Momento sublime marcado por mudanças significativas na vida da mulher, a gestação traz a possibilidade de vivências de sentimentos ambivalentes, os quais implicam novos arranjos adaptativos na vida da gestante (ROCHA et al., 2013 Apud MALDONADO, 2002).

Temas em Saúde
Volume 18, Número 1
ISSN 2447-2131
João Pessoa, 2018

Artigo

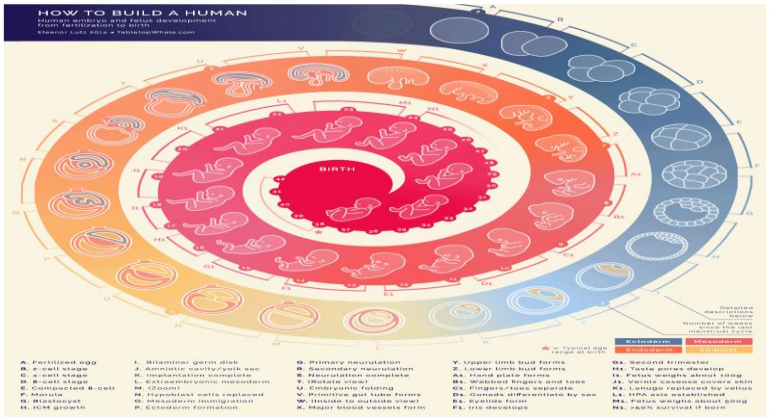

FIGURA 1: DESENVOLVIMENTO DO FETO NA GRAVIDEZ FISIOLÓGICA
FONTE: http://www.vidaativa.pt/a/gravidez-passo-a-passo/

GRAVIDEZ ECTÓPICA

A palavra gravidez ectópica é derivada do grego “ektopos” que significa “fora do lugar” e significa que a implantação do blastocisto foi fora do revestimento do endométrio uterino, ou seja, óvulo fecundado se dá em locais inapropriado.
a primeira descrição conhecida de uma gravidez ectópica foi realizada pelo médico Andaluz Abulcasis no século XI. Gravidez ectópica é um problema que surge quando o óvulo fecundado implanta-se de forma equivocada em outras estruturas que não o útero (PINHEIRO, 2016).

Temas em Saúde
Volume 18, Número 1
ISSN 2447-2131
João Pessoa, 2018

Artigo

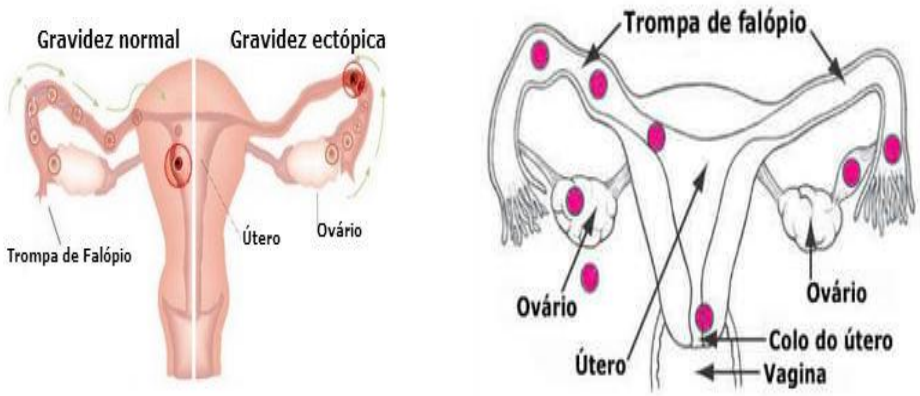

FIGURA 2: DIFERENÇA DA GRAVIDEZ NORMAL PARA A ECTÓPICA
FONTE: http://boaformaesaude.com.br/gravidez-ectopica-sintomas-como-acontece-e-quais-os-sinais/
FIGURA 3: SÍTIOS DE IMLANTAÇÃO DA GRAVIDEZ ECTÓPICA
FONTE: http://tudoparagravida.com.br/gravidez-ectopica/

CLASSIFICAÇÃO

De acordo com o local de implantação assim se classifica a gravidez ectópica: Tubária (se for nas trompas de falópio), heterotópica (na porção final das trompas), cavidade abdominal, na cicatriz da cesárea anterior, cervical ou ovariana (ROCHA et al., 2013 Apud BERG et al., 2008).

O feto produz enzimas que o permitem implantar em variados tipos de tecidos, assim o embrião implantado em outro lugar que não seja o útero pode causar muitos danos ao tecido tentando conseguir suprimento suficiente de sangue (FONTES, 2008).

A gravidez tubária é quando o óvulo fecundado se implanta nas trompas de falópio (tubo que conduz os óvulos do ovário para o útero), não chegando ao útero (LOPES, 2017). A localização tubária (trompa de falópio) é a mais frequente, ocorre em 95% dos casos, e sua incidência vem crescendo, chegando a1 para cada 80 a 100 gestações (ZUCCHI et al., 2004).

A paciente pode sofrer um aborto espontâneo sem saber que teve uma gravidez ectópica, pois as trompas não podem desenvolver o embrião, e o mesmo não consegue ter nutrientes suficientes então acaba morrendo e o próprio organismo o expulsa (FONTES,

Temas em Saúde
Volume 18, Número 1
ISSN 2447-2131
João Pessoa, 2018

2008). Mas quando o embrião continua se desenvolvendo nas trompas e já é grande o suficiente para romper a mesma, a mulher corre um sério risco de morte (SEDICIAS, 2017).

Normalmente o embrião se fixar nas trompas em média 5 dias após a fecundação, mas a ruptura da trompa é em torno da 6° ou 7° semana de gestação, quanto mais perto do útero mais risco de romper pois, é muito fina, e perto do ovário é mais grossa e demora mais tempo para romper (FONTES, 2008).



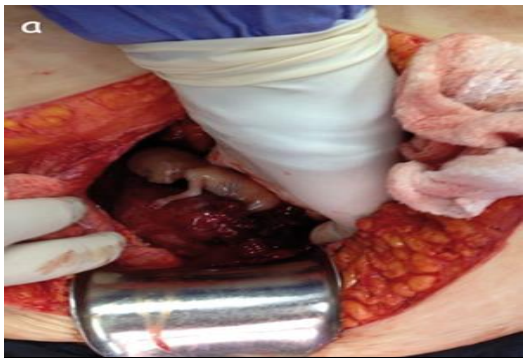

FIGURA 4: FETO IMPLANTADO EM TROMPA DE FALÓPIO
FONTE:
HTTPS://WWW.FLICKR.COM/PHOTOS/LUNARCAUSTIC/5736740711
FIGURA 5: FETO DE 12/14 SEMANAS FORA DA TROMPA (A)
FONTE: http://www.scielo.cl/scielo.php?script=sci_arttext&pid=S0718-40262014000200004

A gravidez heterotópica é uma condição rara, na qual a gravidez ectópica e a intrauterina ocorrem simultaneamente, ou seja, a gravidez tópica associada à ectópica (MAIA, et al., 2014). Até pouco tempo a gravidez heterotópica era um evento raro, ocorrendo em 1 para cada 30.000 gestações. Com o advento das técnicas de reprodução assistida, essa incidência aumentou para 1:100-500 gestações(DONADIO et al., 2008).

Em relação aos sítios de implantação da heterotópica, o mais comum é a tuba uterina; entretanto a nidação ectópica pode ser ainda cornual, cervical, ovariana, abdominal ou em cicatriz de cesárea prévia. E a gestação normal em curso (MAIA et al., 2014).

Temas em Saúde
Volume 18, Número 1
ISSN 2447-2131
João Pessoa, 2018

Artigo

O aumento da incidência desta gravidez heterotópica, está associada à falta de hábito, principalmente frente a gestações obtidas por fertilização in vitro, que serve de alerta para os obstetras e ultra-sonografistas. Esses devem olhar o todo e não apenas o útero(DONADIO, et al., 2008).



FIGURE 1. Intrauterine pregnancy (A) and ectopic pregnancy (B)

FIGURA 6: GE HETEROTÓPICA (FIGURA MOSTRA AS DUAS GESTAÇÕES EM CURSO)
FONTE: http://www.scielo.mec.pt/scielo.php?script=sci_arttext&pid=S1646-58302016000200012

A gravidez ectópica abdominal é caracterizada pela presença do concepto livre na cavidade peritoneal. A condição para o embrião ou feto é extremamente precária, morrendo a maioria no transcurso da gravidez (JUNIOR et al., 1994). De ocorrência extremamente rara, sua incidência varia de 1 para 10.000 a 1 para 64.000 nascimentos, sendo mais frequente nos países subdesenvolvidos ou em desenvolvimento (SANTOS et al., 1999). É considerada primaria quando o óvulo se implanta diretamente na cavidade abdominal e seus órgãos, exceto nos ovários e trompas. E secundária quando se originou de uma gravidez tubária e se implantou em outro local (RUIZ; ORTEGA, 2015).

São raros os relatos de sobrevivência do feto, devido a insuficiência/descolamento da placenta. Podendo encontrar retardo do crescimento, e ao nascimento deformidades dos membros inferiores, da cabeça e características do pós-datismo (pele com pregas, ossos e unhas longos e aspecto de envelhecimento) (SANTOS et al., 1999). Nos eventuais casos em que sobrevivem a gestação, a mortalidade neonatal é muito elevada, quer por conta da prematuridade, da hipoplásica pulmonar ou da hipóxia (SANTOS et al., 1999).

Temas em Saúde
Volume 18, Número 1
ISSN 2447-2131
João Pessoa, 2018

Artigo



FIGURAS 7: GRAVIDEZ ECTÓPICA ABDOMINAL COM FETO VIVO.
FONTE:
HTTP://WWW.SCIELO.BR/SCIELO.PHP?SCRIPT=SCI_ARTTEXT&PID=S0100-72031999001000009

FIGURA 8: PLACENTA FETAL ADHERIDA A INTESTINOS RESULTADO DE UMA GE ABDOMINAL
FONTE:
http://www.medicina.usmp.edu.pe/medicina/horizonte/2015_III/Art13_Vol15_N3.pdf

A gravidez ectópica na cicatriz de cesárea anterior é a forma mais rara e provavelmente uma das mais perigosas em função dos riscos de ruptura e hemorragia volumosa. A teoria mais razoável para explicar como ocorre é a de que o blastocisto penetra no miométrio através de uma microscópica deiscência na cicatriz, que pode ter sido criada por um trauma de uma incisão cesariana segmentar prévia ou qualquer outra cirurgia (ARRUDA et al., 2008). O primeiro caso foi descrito que se sabe foi em 1978 por Larsen e Solomon e sua incidência vem aumentando por causa do aumento de parto cesárea e da melhor acurácia do ultrassom para diagnóstico (YELA; MARCHIANI, 2013).

A incidência da GECC ainda não foi definida; porém, alguns estudos revelam uma ocorrência entre 1: 2.216 e 1: 1.800 de todas as gestações, e taxas de 0,15% em cesariana prévia e de 6,1% das gestações ectópicas em pacientes com uma cesárea anterior

Temas em Saúde
Volume 18, Número 1
ISSN 2447-2131
João Pessoa, 2018

(COUTINHO et al., 2014). De 1978 a 2001 havia somente 18 casos publicados na literatura de língua inglesa de GECC e, entre 2002 e 2003 mais 25 foram publicados, 18 ocorridos no mesmo centro. Em 2006, já havia 112 casos descritos, com quatro séries de casos e relatos de casos isolados (ARRUDA et al., 2008).

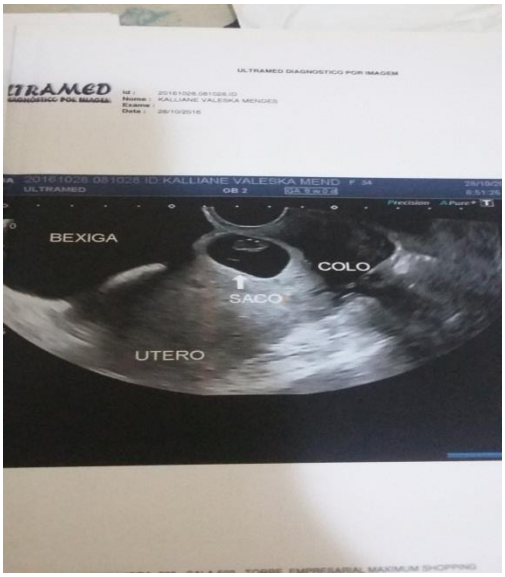





FIGURAS 9, 10 E 11: MOSTRAM GE EM CICATRIZ DE CESÁREA ANTERIOR
FONTE: MINHAS PRÓPRIAS USG

Temas em Saúde
Volume 18, Número 1
ISSN 2447-2131
João Pessoa, 2018

Artigo

A gestação ectópica é cervical quando o saco gestacional se implanta no canal endocervical. Sendo a forma mais rara de gestação ectópica e sua incidência varia de 1:1.000 a 1:18.000 gestações, correspondendo a 0,1% de todas as gestações ectópicas (LINHARES, et al., 2006).

A gravidez ectópica cervical (GEC) é tida como localização excepcional, representa hoje, menos de 1% das gestações ectópicas (MUSIELLO et al., 2011). A incidência dessa gestação vem aumentando devido a novas formas de reprodução assistida e a disseminação de infecções genitais, principalmente por gonococo e clamídia (LINHARES et al., 2006).

Em 1953 Arthur Baptiste Junior fez a seguinte reflexão acerca da GEC: "A maioria dos grandes obstetras nunca viu um caso de gravidez cervical; no entanto, uma minoria que teve essa oportunidade, gostaria de jamais tê-la visto." Esse comentário é válido até hoje (MUSIELLO, et al., 2011). Após a implantação do ovo, a mucosa cervical é invadida pelo trofoblasto que atinge a porção conjuntiva da cérvice, pois não há deciduação adequada. Esse se fixa no canal cervical distendendo-o, até que ocorram perdas sanguíneas devido à infiltração e ao seu descolamento (MUSIELLO et al., 2011).

A maioria das GEC termina em abortamento, pois o local é desfavorável para evolução. Mas, quando o ovo continua a crescer em direção ao canal endocervical, instalam-se edema, neovascularização, alterações necróticas e degenerativas, apresentada pela hemorragia (LINHARES et al., 2006). Caso essa gestação não seja diagnosticada e tratada na sua fase inicial podem se transformar em catastrófica emergência obstétrica coroada por hemorragia intensa (JUNIOR et al., 1999).

Temas em Saúde
Volume 18, Número 1
ISSN 2447-2131
João Pessoa, 2018

Artigo



FOTO 12: ULTRASSOM TRANSVAGINAL, MOSTRANDO O SACO GESTACIONAL COM PRESENÇA DE EMBRIÃO VIVO ABAIXO DO ORIFÍCIO INTERNO DO COLO UTERINO.
FONTE: http://www.scielo.br/pdf/rbgo/v28n10/a07v28n10.pdf
FOTO 13: COLO UTERINO VISUALIZADO AO EXAME ESPECULAR, GUIADO POR COLPOSCOPIA, MOSTRANDO DETALHE MAGNIFI CADO DA LESÃO QUE SE EXTERIORIZA PELO ORIFÍCIO EXTERNO. (GE).
FONTE: http://www.scielo.br/pdf/rbgo/v28n10/a07v28n10.pdf

A gravidez ectópica ovariana ocorre quando o saco gestacional se implanta em um dos ovários, não chegando ao útero (REY e RAMÍREZ, 2015). Particularmente em Israel, há informações na literatura de que vem ocorrendo um aumento das gestações ectópicas ovarianas, tendo sido constatado 20 casos entre 1971 e 1989 contra 17 casos entre 1990 e 2000, representando 2,6% de todas as modalidades de gestações ectópicas (BIGOLIN et al., 2007).

A gestação ectópica ovariana é rara, sua incidência é 1a cada 2.100-7.000 gestações. Que corresponde a uma incidência de 0,5-3% (1-4) de todas as gestações ectópicas (GONZALEZ, et al., 2012). Ressalte-se que a gestação ovariana pode resultar de alterações da função de captação ovular, presentes nas fimbrias tubárias, e/ou processos aderenciais e inflamatórios, que impedem a mobilização tubária e sua adaptação sobre a área ovariana em que ocorre a ruptura folicular (BIGOLIN et al., 2007).

Temas em Saúde
Volume 18, Número 1
ISSN 2447-2131
João Pessoa, 2018

Artigo

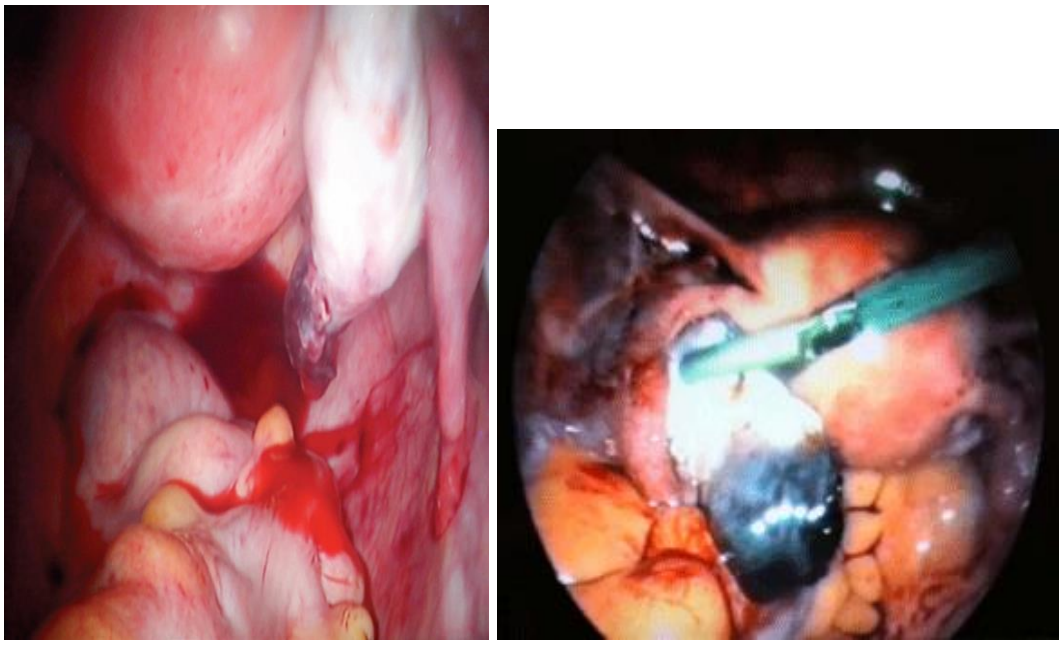

FIGURA 14: MASSA OVARIANA COM SANGRAMENTO ATIVO (GE OVARIANA)
FONTE: http://www.scielo.org.co/pdf/rcog/v66n4/v66n4a08.pdf
FIGURA 15: GE OVARIANA
FONTE:
http://www.scielo.cl/scielo.php?script=sci_arttext&pid=S07175262012000100010

&lng=es&nrm=iso

INCIDÊNCIA

A incidência da GE (gravidez ectópica) Segundo dados do *Centers for Disease Control and Prevention* (1995), passou de 0,37% em 1948 para 2% em 1992 de todas as gestações(ROCHA et al., 2013). Se tratando dos países desenvolvidos, essa incidência é de 1 a 2%, podendo chegar aos 4% entre pessoas em programas de reprodução medicamente assistida. As gestações fora do útero correspondem de 1 a 2% de todas as

Temas em Saúde
Volume 18, Número 1
ISSN 2447-2131
João Pessoa, 2018

gravidezes e o diagnóstico normalmente costuma ser feito em torno das 8 semanas (PINHEIRO, 2016).

A incidência quanto a localização fica da seguinte forma: Na tuba 96 a 99% dos casos sendo a mais frequente, e destas mais de 70% se localizam na ampola ou infundíbulo, a ovariana (0,9%), abdominal (0,5%) e cervical (0,2%), e em cicatriz de cesárea (0,01%) (FILHO et al., 2013).

CAUSAS E FATORES DE RISCO

Várias são as causas e fatores de risco para GE durante a vida reprodutiva. Entre elas estão o uso de DIU e de citrato de clomifeno, cirurgia tubária anterior, doença inflamatória pélvica, infertilidade, aborto induzido, aderências pélvicas, cirurgias abdominais, malformações uterinas, miomas e contraceptivos de progestágenos (FERNANDES et al., 2004). Assim como: salpingites, alterações anatômicas, endometriose, tumorações justatubárias, alterações da motilidade tubária (em virtude de práticas contraceptivas), entre outras (ZUCCHI et al., 2004). Além de tumores que modificam a anatomia do referido órgão (MAIA et al., 2014).

Alguns fatores predisponentes são considerados para a nidação cervical do ovo, entre eles estão: as anomalias anatômicas, leiomiomas, sinequias, intervenções cervicais prévias promovedoras de alterações da mucosa cervical, estenose cervical, fertilização *in vitro e c*uretagem uterina (MUSIELLO et al., 2011). São citados também o número de cesáreas prévias, o intervalo curto entre a cesariana e a gestação subsequente, a indicação da cesárea anterior, uma ruptura endometrial prévia por curetagem uterina, miomectomia, metroplastia ou remoção manual da placenta (COUTINHO et al., 2014).

A etiologia da gravidez ectópica inclui além de outros fatores: Doença inflamatória pélvica, infertilidade, anomalias congênitas do útero, tabagismo, endometriose, exposição ao dietilestilbestrol. (ROCHA et al., 2013 Apud LIN et al., 2008). Os fatores de risco para gravidez ectópica são representados principalmente, pelas desordens mecânicas e/ou funcionais que impedem ou atrasam a passagem do embrião para a cavidade uterina (MAIA,et al., 2014).

Temas em Saúde
Volume 18, Número 1
ISSN 2447-2131
João Pessoa, 2018

Artigo

MORBIMORTALIDADE

Por volta do início do século XX a mortalidade por gravidez (GE) ectópica situava-se acima de 50%. Felizmente, com as atuais técnicas de diagnóstico e tratamento, a taxa de mortalidade da GE caiu para menos de 0,05% (PINHEIRO, 2016). A mortalidade diminuiu quase 90% entre os 1979 – 1992, mas ainda se configura como causa de mortalidade materna entre 9% e 14% das mulheres no primeiro trimestre gestacional (ROCHA et al., 2013).

Apesar da redução da mortalidade ao longo da última década, os países desenvolvidos ainda são responsáveis por 9% dessas mortes, e os países em desenvolvimento não existem medidas de prevalência nacionais / regionais dessa patologia (FILHO et al., 2013). Particularmente no Brasil, a maioria das mortes na GE se dá por hemorragias. O Estado de São Paulo entre os anos de 1991-1995 relatou que a taxa de mortalidade materna variou de 43,7 a 49,6 por 100.000 nascidos vivos (FERNANDES et al., 2004).

O percentual entre os tipos de gravidez ectópica, encontramos que a gravidez abdominal apresenta risco de mortalidade 7,7 vezes maior que a gestação tubária e 90% maior que a gestação intrauterina (HOLZHACKER, 2008). As estatísticas informam que em 2013, 1.567 mil mulheres morreram no Brasil por complicações ao dar à luz, durante ou após a gestação ou causadas por sua interrupção. De acordo com dados do Ministério da Saúde, o Brasil tem atualmente 62 casos a cada 100 mil nascimentos (CARNEIRO, 2015.). Note-se que o coeficiente de mortalidade materna é definido pela relação:

$$CMM = \frac{\text{nº de mortes maternas diretas e indiretas}}{\text{nascidos vivos (n.v.)}} \text{ X 1.000 ou 10.000}$$

FISHER, Paul, Douglas, 2009

A meta estabelecida pela ONU em Objetivos de Desenvolvimento do Milênio (ODM) era chegar a uma taxa de 35 mortes por 100 mil nascimentos. De 1990 para cá, a taxa caiu quase pela metade, mas a redução ainda não é o suficiente para que se consiga cumprir a meta (CARNEIRO, 2015).

SINTOMATOLOGIA

O quadro clínico da gravidez ectópica, apesar de ser inespecífico, é caracterizado por dor abdominal, atraso menstrual, sangramento vaginal, distensão abdominal, dor à

Temas em Saúde
Volume 18, Número 1
ISSN 2447-2131
João Pessoa, 2018

mobilização do útero, abaulamento do fundo de saco, tumor anexial e até choque hipovolêmico (FILHO et al., 2013). Outros sinais iniciais mais comuns são: sangramento transvaginal indolor (39%) ou acompanhado de dor leve a moderada (16%) e queixa isolada de dor abdominal ocorrendo em 9% dos casos. Em 37% das portadoras, o quadro clínico é assintomático (COUTINHO et al., 2014). Ressalte-se que o exame clínico em mulheres estáveis é geralmente normal. A ocorrência de dor aguda intensa com sangramento abundante aponta para a iminência de ruptura, enquanto o colapso hemodinâmico indica fortemente o rompimento da GECC (COUTINHO et al., 2014p. 21). Entretanto, as principais queixas são aquelas relacionadas ao quadro de abdome agudo hemorrágico, como dor abdominal e sinais de choque hipovolêmico (MAIA et al., 2014).

Alguns sinais podem sugerir uma gestação abdominal como: Sangramento vaginal anormal, dor abdominal, movimentos fetais dolorosos, fácil palpação das partes fetais, náusea e vômito excessivos, evidência de restrição de crescimento intrauterino, oligoâmnio e falha de resposta à ocitocina ou prostaglandina (HOLZHACKER, 2008).

DIAGNÓSTICO

Apesar da ocorrência de GE poder limitar o futuro reprodutivo da mulher, o diagnóstico
precoce leva a tratamentos pouco invasivos, muitas vezes clínico ou cirúrgico conservador, com menor número de complicações e menor morbimortalidade (FERNANDES et al., 2004). O diagnóstico clínico é fundamentado no exame ginecológico para a GE cervical. Juntamente com a ultrassonografia (USG) e a ressonância magnética pode, com sucesso, fundamentar o diagnóstico. Há autores que também que consideram útil o uso de ultrassonografia tridimensional (MUSIELLO et al., 2011).

O diagnóstico para a GE tubária se dá através da realização de exames como o de dosagem sérica da fração Beta (ß-hCG), a ultrassonografia transvaginal (USTV), além das condutas conservadoras como o emprego de medicações que evitam medidas invasivas (ROCHA et al., 2013 apud BERG et al., 2003). A dificuldade do diagnóstico da GE heterotópica é o fato destas mulheres serem submetidas à fertilização *in vitro*. Pois, a gestação tópica acaba por desviar a atenção do ultrassonografista para esta possibilidade. Na verdade, a gestação tópica mascara o diagnóstico de uma heterotópica (DONADIO et al., 2008).

Temas em Saúde
Volume 18, Número 1
ISSN 2447-2131
João Pessoa, 2018

Artigo

Na GE em cicatriz de cesárea, o exame clínico geralmente é normal. Utiliza-se a ultrassonografia endovaginal de alta resolução e do Doppler colorido em associação com testes de β-hCG sérico. Raramente RNM, histeroscopia e laparoscopia têm sido utilizados para confirmação diagnóstica (COUTINHO et al., 2014). O diagnóstico precoce de uma GE abdominal depende do alto índice de suspeita clínica e controle do pré – natal (RUIZ; ORTEGA, 2015). Ao toque combinado o profissional percebe, em algumas ocasiões o útero vazio, então o diagnóstico poderá ser firmado pela ultrassonografia (JUNIOR et al., 1994). A GE ovariana é diagnosticada dependendo da interpretação dos dados da anamnese, exame físico, sorologia, mas principalmente do exame de imagem a ecografia (BIGOLIN et al., 2007).

TRATAMENTO

Existem várias opções de tratamento conservador descritas na literatura para preservar a fertilidade das mulheres com esse diagnóstico de GE, embora ainda não se saiba qual a melhor modalidade de tratamento (YELA; MARCHIANI, 2013). Com novas técnicas modernas de diagnóstico precoce, a GE vem sendo diagnosticada em idades gestacionais cada vez mais precoces, permitindo um tratamento conservador e permanência da fertilidade da paciente (LINHARES et al., 2006). Dentre as várias formas de tratamento conservador encontramos a administração local ou sistêmica de metotrexato, curetagem uterina, histeroscopia, laparoscopia ou laparotomia para retirada do tecido ectópico e embolização de artéria uterina (YELA; MARCHIANI, 2013).

Para o tratamento clínico, a administração de metotrexate tem tido excelentes resultados, sendo utilizado para casos onde o saco gestacional íntegro possui tamanho de até 3 cm e os batimentos do embrião estão ausentes, ou seja, nos casos de diagnóstico precoce. (FERNANDES et al., 2004).

O metotrexate é a alternativa ideal para as pacientes com nível sérico de β-HCG inferior a 5.000 mUI/mL, com GE íntegra e hemodinamicamente estável (ARRUDA et al., 2008). Entre a extensa lista publicada de abordagens terapêuticas empregadas de forma isolada ou conjunta, encontramos: MTX, histeroscopia, laparoscopia, embolização de artérias uterinas e curetagem uterina (COUTINHO et al., 2014).

A administração local de MTX, cloreto de potássio e solução hiperosmolar, via abdominal ou transvaginal e guiada por USG, também obteve resultados satisfatórios (ARRUDA et al., 2008).

Temas em Saúde
Volume 18, Número 1
ISSN 2447-2131
João Pessoa, 2018

Artigo

Mas nos casos de embrião vivo são mais desafiadores, onde MTX desempenha papel importante na terapêutica medicamentosa (MUSIELLO et al., 2011). A literatura fala sobre o tratamento da gravidez ectópica, mostrando que a resolução definitiva está na associação da conduta cirúrgica e doses múltiplas de metotrexate (indica-se quatro injeções endovenosas de metotrexate 1mg/Kg e quatro intramuscular) (BIGOLIN et al., 2007). Outra forma de tratamento é a laparoscopia, mas em muitos de nossos serviços é difícil de realizá-la prontamente em todos os casos (FERNANDES et al., 2004).

A Laparotomia com ressecção de todo o tecido trofoblástico é utilizada em pacientes que o tratamento medicamentoso não teve efeitos positivos e das quais o diagnóstico foi muito tardio. (ARRUDA et al., 2008). A curetagem uterina na GECC não deve ser indicada como tratamento em função da elevada taxa de insucesso na remoção do tecido trofoblástico e da alta frequência de complicações graves (ARRUDA et al., 2008). A curetagem uterina é uma técnica bastante utilizada e indicada na GE, muitas vezes associada a outros tratamentos como o MTX.

Se persistir a dor abdominal e sangramento abundante após o tratamento medicamentoso e finalização da gestação, é indicado a aspiração cirúrgica do conteúdo trofoblástico guiado por ultrassonografia, que evita, muitas vezes, a laparotomia e a histerectomia. (ARRUDA, et al., 2008).

Como outras formas de tratamento, podemos citar: quimioterapia com MTX, prostaglandinas, ressecção histeroscópica, ligadura de artérias hipogástricas, embolização arterial e cerclagem cervical (LINHARES et al., 2006).

O atraso no diagnóstico, além de demandar o tratamento cirúrgico e retirada do órgão aumenta o período de internação e as complicações elevam a morbidade e a mortalidade. (FERNANDES, et al., 2004). Atualmente as técnicas cirúrgicas (ligadura de artérias hipogástricas, histerectomia, histeroscopia e curetagem) são aplicadas quando a quimioterapia falha ou em situações de emergência como hemorragias (LINHARES et al., 2006). A histerectomia foi citada em pelo menos 13 casos até novembro de 2006, tanto como primeira opção terapêutica como por insucesso de outras modalidades terapêuticas(ARRUDA, et al., 2008).“Por muitos anos a histerectomia foi o tratamento de escolha, utilizado para controlar a hemorragia e salvar a vida da paciente”. (LINHARES et al., 2006, p.609).

Temas em Saúde
Volume 18, Número 1
ISSN 2447-2131
João Pessoa, 2018

Artigo

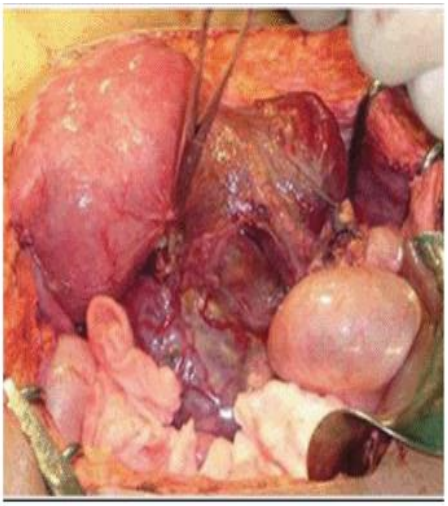

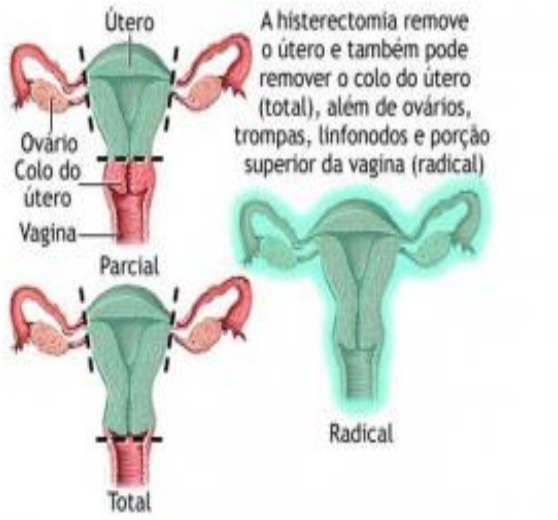

FIGURA 16: LAPAROTOMIA EXPLORATÓRIA
FONTE: http://www.scielo.br/scielo.php?script=sci_arttext&pid=S0104-42302008000500008
FIGURA 17: TIPOS DE HISTERECTOMIA
FONTE: http://www.naoconsigoengravidar.com/histerectomia-parcial/

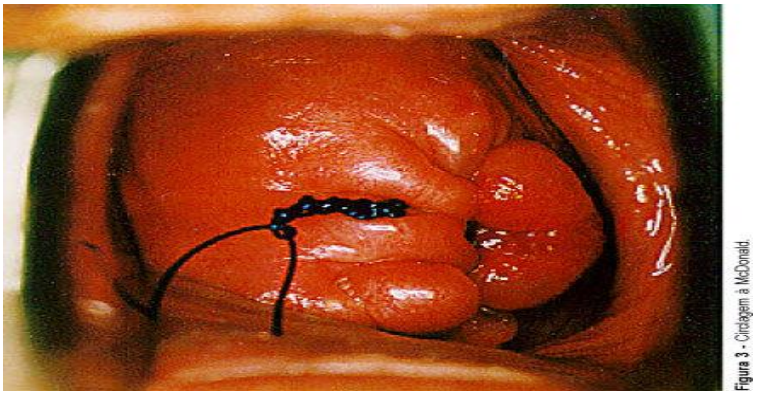

FIGURA 18: CIRCLAGEM UTERINA
FONTE: http://www.cerclagem.com.br/relato_de_caso_14.html

Temas em Saúde
Volume 18, Número 1
ISSN 2447-2131
João Pessoa, 2018

Artigo

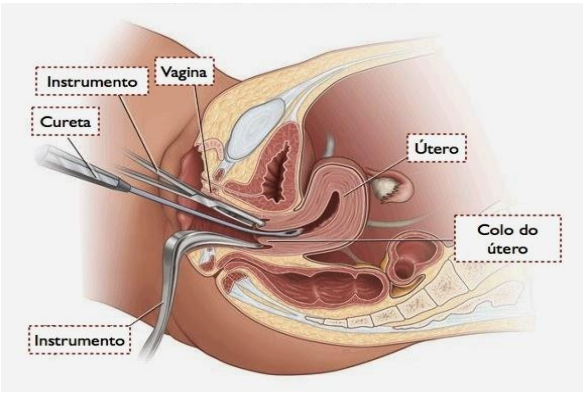

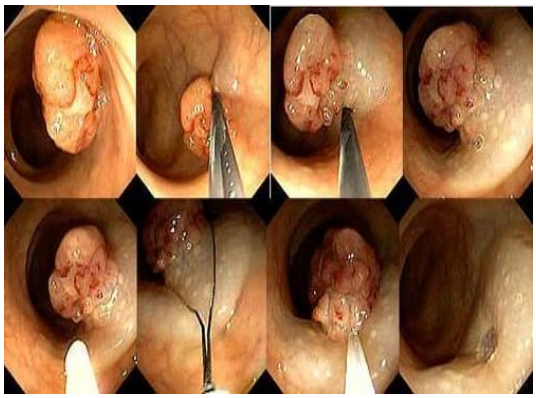

FIGURA 19 E 20: CURETAGEM UTERINA
FONTE: http://guiasaudero.com.br/noticias.asp?cd=4536



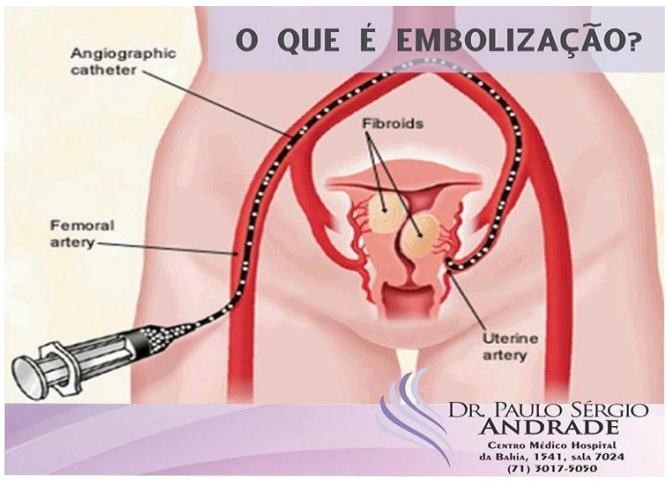

FIGURA 26: MTX
FONTE: https://i0.wp.com/www.saudeparavida.com.br/wp-content/uploads/2017/02/Metotrexato-bula-tratamento-artrite-reumatoide-1.jpg
FIGURA 27: EMBOLIZAÇÃO DA ARTÉRIA UTERINA
FONTE: http://www.imgrum.org/media/1249501583230964564_3182334419

Temas em Saúde
Volume 18, Número 1
ISSN 2447-2131
João Pessoa, 2018

Artigo

COMPLICAÇÕES

As principais complicações na GE abdominal incluem dor abdominal, ruptura do saco gestacional com hemorragia para a cavidade peritoneal, sangramento vaginal, apresentação anômala, insuficiência placentária e óbito fetal (HOLZHACKER, 2008). Além dessas também encontramos a infecção, a anemia, hipofibrinogenemia, a obstrução intestinal, a embolia amniótica e até mesmo a formação de fístula âmnio-intestinal (SANTOS, et al., 1999).

Na GE em cicatriz de cesárea evidenciamos complicações como: ruptura uterina, hemorragia grave, coagulação intravascular disseminada, histerectomia e elevada morbimortalidade materna (COUTINHO, et al., 2014). O diagnóstico tardio, além de tratamento mais invasivo, tem evolução com maior frequência de complicações (FERNANDES et al., 2004). Caso haja a evolução natural da GECC pode resultar em abortamento espontâneo, devido à perda do seu suprimento vascular, ou no aprofundamento da invasão do miométrio no segmento inferior e de órgãos vizinhos, ao expandir as suas conexões vasculares(COUTINHO, et al., 2014).

As complicações da GE tubária podem evoluir com hemorragias profusas, perda da fertilidade com histerectomia, lesões no trato urinário e em alguns casos podem resultar em morte (JUNIOR et al., 1999). Na GE ovariana pode ocorrer a ooforectomia, quando o volume de tecido ectópico for extenso ou ocorrer dificuldade técnica (tecido ectópico aderido ao estroma ovariano, friabilidade do estromaovariano, hemorragia de difícil controle) para extrair completamente o saco gestacional (BIGOLIN et al., 2007). Para a GE cervical a principal complicação é a Infertilidade em mulheres que tiveram este tipo de gravidez, devido a necessidade de histerectomia (MUSIELLO et al., 2011).

Se tratando da GE hipertrófica, as complicações não diferem tanto das outras GE pois, vão depender do sítio de implantação da GE, mas com a demora no diagnóstico prejudica a gravidez tópica em curso (DONADIO, et al., 2008). Além disso, ocorrem também complicações intraoperatória: lesão inadvertida de alça, necessidade de traqueostomia por reação a drogas utilizadas, sangramento no pós-operatório, quadro grave de choque e morte (FERNANDES et al., 2004).

A Infertilidade é outra complicação da GE, ocorrendo em 10% a 15% das mulheres que tiveram este tipo de gravidez (FONTES, 2008). É impossível impedir uma gravidez ectópica de acontecer, mas podem-se evitar alguns fatores de risco como: limitar o número de parceiros sexuais, usar um preservativo quando tiver relações sexuais para ajudar a prevenir DST e reduzir o risco de doença inflamatória pélvica (LOPES, 2017).

Temas em Saúde
Volume 18, Número 1
ISSN 2447-2131
João Pessoa, 2018

Artigo

REABILITAÇÃO

A reabilitação de uma mulher que passou por essa experiência de gestação ectópica é muito complicada, pois não é apenas os aspectos físicos que precisa ser reparado mas, também os aspectos psicossociais. A partir da experiência da perda de uma gestação, conscientemente desejada, as alterações já ocorridas na identidade da mulher podem levar à sensação de fracasso pessoal, portanto, de culpa (ROCHA et al., 2013 Apud BENUTE et al., 2006). Na reabilitação física, a mulher deve manter um repouso por um certo tempo determinado pelo médico, mas assim que possível deve: Fazer exercícios, alimentação saudável sem restrições e as relações sexuais após 45 dias ou segundo orientações médicas (NATHALIA, 2017).

Após histerectomia os cuidados com curativos, esforço físico após 3 meses, realizar Papanicolau e dependendo do tipo de cirurgia deve ser realizado a reposição hormonal (NATALIA, 2017). A reabilitação psicológica deve ser realizada com acompanhamento de profissionais capacitados para diminuir o trauma deixado pela perda do filho e possivelmente perda do órgão reprodutivo feminino. As mulheres submetidas a histerectomia podem apresentar desequilíbrio psicológico, pois trata-se da remoção do órgão que representa sua feminilidade, por ter o papel de reprodutor. Podendo afetar a sua autoestima, o seu relacionamento sexual e conjugal e a sua recuperação (NATALIA, 2017).

Nem todas as mulheres que tiveram gravidez ectópica perderam o útero ou o filho, existem raros casos de sobrevivência do concepto e com o diagnóstico precoce, hoje dá para se evitar a histerectomia. Mas, em todos os casos é uma gravidez de risco imenso que leva a gestante a um alto nível de estresse, ansiedade e nervosismo. Daí a importância do parceiro neste momento que seja muito compreensivo com essa situação, e que ela busque também o apoio de um psicólogo principalmente no processo pré e pós-operatório (NATALIA, 2017).

ASSISTÊNCIA DE ENFERMAGEM

A gravidez ectópica vem aumentando nos dias autuais devido a vários fatores,consequentemente tem se encontrado mais relatos de caso acerca do assunto.

Realizar um trabalho sobre GE não é fácil devido a escassez de material bibliográfico e as produções científicas relacionadas a esse tema são poucas. Portanto,

Temas em Saúde
Volume 18, Número 1
ISSN 2447-2131
João Pessoa, 2018

tais limitações aumentam o interesse em produzir algo que privilegie aspectos emocionais vinculados à GE que colabore para o cenário acadêmico (ROCHA et al., 2013).

O profissional de enfermagem tem um papel importantíssimo neste caso, pois a mesma deve conhecer bem o assunto para poder ajudar as gestantes que chegam ao serviço de saúde com tal problema. Essa ajuda deve abordar tanto os aspectos físicos como psicológicos da mulher em questão.

Fantasias podem ser erguidas ou destroçadas diante de um real doloroso – a gestação ectópica –, que rompe com uma imagem ideal para uma realidade angustiante que vem a cessar, muitas vezes, planos e sonhos (ROCHA et al., 2013).

A assistência de enfermagem durante o período operatório da histerectomia baseiam- se em:

Avaliação, anamnese, verificar exames solicitados, sinais vitais, alergias, jejum, remoção de pertences, acessos, fornecer informações a paciente, prevenção de infecções, contagem e preparo de materiais durante a cirurgia, manutenção da temperatura corporal, cuidados com mudança de decúbito no pós, e verificação do sangramento e dor, além de aspectos psicossociais, dentre outras (GOMES e ROMANEK, 2013). Sendo assim, um dos primeiros pontos a estar contido no plano de assistência de enfermagem é a retirada de dúvidas que possam existir, e sempre existem (SMELTZER; BARE, 2006).

Ao abordar as questões psicossociais, o enfermeiro deve ser capaz de ajudar com os aspectos passíveis de reparo, como: imagem corporal alterada, encaminhar a grupos e programas de apoio, se o problema for de aspecto financeiro, garantir assistência e medicamentos, garantir também que os programas de instituições comunitárias sejam completados de modo oportuno, e encaminhar para a assistente social em caso de necessidades complexas (GOVINDAN; ARQUETTE, 2004).

O profissional de enfermagem pode escolher as estratégias de ensino (conversas, demonstração, dramatizações, materiais virtuais) apropriadas ao estilo de aprendizagem individual de cada um, negociar as metas de aprendizagem, estabelecer um clima de confiança e respeito mútuos, ensinar as habilidades que se precisa incorporar ao seu estilo de vida diário e finalizar com a avaliação onde deve se demonstrado os ensinamentos de saúde recém aprendidos (SPARKS; TAYLOR; DYER, 2000). Outro aspecto importante, é que o profissional de saúde deve também passar da forma mais fácil possível informações de como conhecer o seu próprio corpo, pois a partir do momento que conhecemos nosso corpo, quando há algo de errado, sabemos perfeitamente detectar e então procurar um profissional da saúde para descobrir o que está acontecendo.

Percebemos então que a enfermagem encontra-se numa posição singular para intervir junto as necessidades sexuais das mulheres que tiveram gravidez ectópica, de

Temas em Saúde
Volume 18, Número 1
ISSN 2447-2131
João Pessoa, 2018

maneira a implementar uma assistência de qualidade voltada para os aspectos físicos e psicológicos.

Portanto, o enfermeiro deve ser capaz de identificar a gravidez ectópica e orientar as gestantes a cerca da problemática, perceber os sentimentos destas mulheres e intervir na tentativa de ajudá-las a alcançar um maior nível de adaptação, recuperar o equilíbrio e permitir seu crescimento emocional.

IMPORTÂNCIA DO CONHECIMENTO DA GESTANTE SOBRE A GRAVIDEZ ECTÓPICA

A gestante chega ao serviço de saúde para iniciar seu pré-natal muitas vezes com a gravidez em curso avançado, ou com sintomatologia diferenciada da gravidez anterior. É aí que a equipe de enfermagem inicia os cuidados com essa mulher que nem imagina o risco que está correndo com uma gravidez ectópica em curso. Após iniciar o pré-natal e receber os exames solicitados a enfermeira detecta o problema da GE e inicia a atenção diferenciada juntamente com a equipe multiprofissional qualificada para tal situação. Neste momento, juntamente com a equipe de saúde, deve-se passar todas as informações cabíveis sobre o fato a família, não somente a gestante. Esta deve saber todo risco que corre e o que significa tal situação. Para que se possam tomar medidas cabíveis e de carácter de urgência para salvar a mãe.

Note-se que o título quase que sagrado de mãe é modificado, então, para o de paciente, agora sujeita a riscos – ironicamente – pela própria condição da maternidade (ROCHA et al., 2013).

Então tudo muda na cabeça da gestante neste momento, a iminente perda de um filho, de um órgão que gera vida, a infertilidade, o risco de vida que está correndo, o processo cirúrgico, dentre outros pensamentos que a deixa emocionalmente abalada. Sendo assim, o limiar entre o desejo, expectativas, fantasias e as frustrações é tênue e emoldurado por um estado de vulnerabilidade emocional que pode conferir, diante de alterações gestacionais ou de um diagnóstico não favorável, de um momento sublime para a configuração de uma crise. (ROCHA et al., 2013).

Diante disso verificamos que, quanto antes esta mulher procurar os serviços de saúde para iniciar o seu acompanhamento pré-natal, maiores são as chances de resolução desta gravidez sem grandes danos na vida da gestante. Podendo evitar a histerectomia preservando sua vida fértil, diminuindo os danos psicológicos e fisiológicos. A equipe de saúde em especial a de enfermagem, tem o papel fundamental neste processo de

Temas em Saúde
Volume 18, Número 1
ISSN 2447-2131
João Pessoa, 2018

manutenção da vida desta gestante com GE em curso. Pois com o diagnóstico precoce, orientações adequadas e acompanhamento minucioso do caso vai contribuir para a diminuição de sequelas psicológicas e óbito materno.

CONSIDERAÇÕES FINAIS

Após todo levantamento realizado na literatura acerca do tema gravidez ectópica e a assistência de enfermagem, notou-se a importância do estudo para diminuir os óbitos maternos causados por tal condição gestacional, bem como a relevância de um diagnóstico precoce e assistência de uma equipe de saúde qualificada, com ênfase na enfermagem, para atender e orientar estas gestantes em tempo hábil.

Sabendo que, a gravidez ectópica é um problema que surge quando o óvulo fecundado implanta-se de forma equivocada em outras estruturas que não o útero. (PINHEIRO, P., 2016).

Esta condição de implantação indevida do óvulo causa sérios riscos de vida para a gestante, que não pode gerar um filho fora do útero. Com toda essa problemática na qual a gestante passa a enfrentar, a leva a refletir sobre tal situação onde deixa o sonho e expectativa de um novo filho para encarar a realidade da morte do ser amado e esperado, também pensa em perder o útero e não poder ter mais filhos e na sua própria vida que está em risco, pois a mesma pode vir a óbito devido a tal condição. Tudo isso, gera um turbilhão na cabeça da gestante podendo a mesma vir a apresentar distúrbios psicológicos sérios.

O profissional que acompanha esta gestante deve ter amplo conhecimento das alterações fisiológicas e psicológicas induzidas pela gravidez ou histerectomia, estando apto a detectar precocemente alterações que possam comprometer a recuperação desta, comunicando e discutindo o quadro clínico com a equipe multidisciplinar, para que ações imediatas possam ser tomadas, procurando assim, uma melhor condição de vida e saúde possíveis para a mesma. Outro aspecto importante é que a enfermagem deve também transmitir da forma mais fácil possível para a paciente, família e esposo, informações, de como conhecer o seu próprio corpo e como lidar com suas limitações. A partir do momento que conhecemos nosso corpo e aceitamos nossos limites, saberemos perfeitamente detectar quando existe algo de errado e quando a procura do médico se torna necessária.

Nesse contexto, observa-se que a prática da enfermagem deve ser baseada numa perspectiva humanística, criativa e reflexiva, não centrada apenas em diagnósticos e

Temas em Saúde
Volume 18, Número 1
ISSN 2447-2131
João Pessoa, 2018

procedimentos de ordem técnica, mas essencialmente voltada para as necessidades da paciente, levando sempre em consideração seus sentimentos e dificuldades. Sendo assim, se faz necessário a preparação dos enfermeiros e da própria gestante com relação ao tratamento direcionado a cada caso, para que se possa então abordar de uma forma mais adequada esta questão, sem causar grandes sequelas a mulher com gravidez ectópica. Este trabalho requer ações de uma equipe multidisciplinar, em que as dificuldades são canalizadas ao profissional adequado, aliviando angústias e maximizando os sucessos.

Entre os profissionais de saúde, a enfermagem é um dos elementos que atuam de modo mais constante e mais próximo das pacientes. A atuação do profissional como educador e facilitador da adaptação da paciente torna-se indispensável, pois o mesmo é responsável pela conscientização do seu autocuidado, a informando a cerca dos cuidados necessários em sua reabilitação em seu dia-a-dia.

Portanto, o enfermeiro deve ser capaz de identificar no pré-natal precocemente tal gravidez de risco, orientar a gestante para que a mesma possa saber todos os riscos que corre, os possíveis procedimentos que venha a passar e tratamento correto e rápido para assim, tentar reduzir os óbitos maternos. Perceber também os sentimentos destas gestantes e intervir na tentativa de ajudá-las a alcançar um maior nível de adaptação, recuperar o equilíbrio e permitir seu amadurecimento emocional.

Tendo em vista a importância da discussão sobre a gravidez ectópica por ser uma condição gestacional de grande relevância para a saúde pública na atualidade, a enfermagem deve se preparar para prestar uma assistência de qualidade à mulher com esta gravidez. Deve também, conhecer as principais alternativas terapêuticas (MTX, curetagem e histerectomia), pois através desses conhecimentos, o enfermeiro (a) poderá assistir a paciente e a família de acordo com seu estado físico e psicológico.

O presente estudo se propôs a ampliar meus conhecimentos acerca do tema abordado, pois passei por essa mesma situação de GE em cicatriz de cesárea, além de contribuir como subsídio literário para outros profissionais ou acadêmicos, que vivenciam/vivenciarão o cuidado a cliente com este tipo de gravidez. Neste sentido, O conhecimento aprofundado e a atualização por parte dos profissionais de saúde, em especial a equipe de enfermagem, é de grande relevância, considerando-se as diversidades culturais e a participação no tratamento e prevenção, contribuindo, dessa forma, para a implementação de uma assistência terapêutica, qualificada e humanizada.

Diante disso, vale ressaltar que esta monografia correspondeu ao objetivo do estudo, bem como ofereceu a oportunidade de conhecer os aspectos relativos à GE e suas principais formas de tratamento, além de mostrar como a enfermagem deve agir diante de tal situação, detectando precocemente, promovendo assim uma assistência qualificada,

Temas em Saúde
Volume 18, Número 1
ISSN 2447-2131
João Pessoa, 2018

onde se aborda a paciente nos seus aspectos físicos e psíquicos, favorecendo uma melhor qualidade de vida e saúde.

REFERÊNCIAS

AMARAL, J..**Guia de emoções na gravidez: como lidar com os sentimentos que surgem em cada trimestre.** 2016. Disponível em: http://bebe.abril.com.br/gravidez/guia-de-emocoes-na-gravidez-como-lidar-com-os-sentimentos-que-surgem-em-cada-trimestreAcesso em: 23/03/2017.

ARRUDA, et al.. **Gravidez ectópica na cicatriz uterina de cesárea: relato de caso**. Rev. Bras. Ginecol. Obstet. vol. 30, nº10. Rio de Janeiro. Out. 2008. Disponível em: http://www.scielo.br/scielo.php?script=sci_arttext&pid=S0100-72032008001000007 Acesso em: 27/03/2017.

BIGOLIN, S. et al.. **Gravidez ovariana íntegra: tratamento cirúrgico videolaparoscópico**. Rev. Col. Bras. Cir. vol. 34, nº2. Rio de Janeiro. Mar./Abr. 2007. Disponível em: http://www.scielo.br/scielo.php?script=sci_arttext&pid=S0100-69912007000200015 Acesso em: 27/03/2017.

CARNEIRO, J. D.. **Mortalidade materna cai no Brasil, mas não atingirá meta da ONU**. 2015. Disponível em: http://www.bbc.com/portuguese/noticias/2015/03/150306_mortalidade_materna_jc_ru Acesso em: 29/03/2017.

COIMBRA, I..**A gravidez passo a passo**. 2016. Disponível em: http://www.vidaativa.pt/a/gravidez-passo-a-passo/Acesso em: 18/04/2017.

COUTINHO, T., et al.. **Gravidez ectópica em cicatriz de cesárea: uma complicação emergente**. Rev. Femina, vol. 42, nº 1. Janeiro/Fevereiro 2014. Disponível em: http://files.bvs.br/upload/S/0100-7254/2014/v42n1/a4809.pdf. Acesso em: 27/03/2017.

DONADIO, N. F., et al.. **Gestação heterotópica: possibilidade diagnóstica após fertilização *in vitro*. A propósito de um caso**. Rev. Bras. Ginecol. Obstet. vol.30, nº9. Rio de Janeiro, Set. 2008. Disponível em:

Temas em Saúde
Volume 18, Número 1
ISSN 2447-2131
João Pessoa, 2018

http://www.scielo.br/scielo.php?script=sci_arttext&pid=S0100-72032008000900007Acesso em: 26/03/2017**.**

FERNANDES, A. M. D. S., et al.. **Prevalência de gestação ectópica de tratamento Cirúrgico em hospital público de 1995-2000**. Rev. Assoc. Med. Bras. vol.50, nº4. São Paulo Out./Dec. 2004. Disponível em: http://www.scielo.br/scielo.php?script=sci_arttext&pid=S0104-42302004000400032. Acesso em: 28/03/2017.

FILHO, M. L. S., et al.. **Gravidez ectópica cornual: relato de caso**. 2013. Disponível em: https://bdtd.ucb.br/index.php/rmsbr/article/viewFile/4078/2669 Acesso em: 24/03/2017.

FISHER, P. D.. **Apostila: Indicadores de Mortalidade. 2009. Disponível em:** https://chasqueweb.ufrgs.br/~paul.fisher/apostilas/indicadores/calculo/c_mortalidade.html **Acesso em: 29/03/2017.**

FONTES, H. A. F.. **Gravidez ectópica e tubária**. 2008. Disponível em: http://www.copacabanarunners.net/gravidez-ectopica.html Acesso em: 26/03/2017.

GOMES, I. M. e ROMANEK, F. A. R. M.. **Enfermagem perioperatória: cuidados à mulher submetida à histerectomia.** Revista Recien. vol.3, nº8, p.18-24. São Paulo 2013. Disponível em: http://www.recien.com.br/index.php/Recien/article/view/53/151. Acesso em: 05/04/2017.

GONZALEZ, B. C., et al..**Embarazo ectópico ovárico: experiencia en 10 años del Hospital Universitario La Paz, Madrid, España**. Rev. chil. obstet. ginecol**.** vol. 77, nº 1, p. 50-54. Santiago 2012. Disponível em: http://www.scielo.cl/scielo.php?script=sci_arttext&pid=S0717-75262012000100010&lng=es&nrm=iso Acesso em: 27/03/2017.

GOVIDAN, R. W. e ARQUETTE, M. A.. **Washington Manual de Oncologia**. Rio de Janeiro: Guanabara Koogan, 2004.

Histerectomia Parcial ou Subtotal: Pode Engravidar? 2017. Disponível em: http://www.naoconsigoengravidar.com/histerectomia-parcial/ Acesso em: 05/04/2017.

Temas em Saúde
Volume 18, Número 1
ISSN 2447-2131
João Pessoa, 2018

Artigo

HOLZHACKER, S. et al.. **Gravidez abdominal intraligamentar avançada - relato de caso.** Rev. Assoc. Med. Bras. vol.54, nº5. São Paulo. Set./Out. 2008. Disponível em:http://www.scielo.br/scielo.php?script=sci_arttext&pid=S0104-42302008000500008Acesso em: 29/03/2017.

JUNIO, J. E., et al..Gravidez ectópica cervical com embrião vivo: Relato de quatro casos.Rev. Bras. Ginecol. Obstet. vol.21, nº6. Rio de Janeiro Jul. 1999. Disponível em: http://www.scielo.br/scielo.php?script=sci_arttext&pid=S0100-72031999000600008Acesso em: 27/03/2017.

JUNIOR, A. et al.. **Gravidez abdominal avançada com feto vivo: diagnóstico ecográfico e evolução perinatal**. Rev. bras. ginecol. obstet. Vol.16, nº1, p.43-8. Jan./fev. 1994. Disponível em: http://bases.bireme.br/cgiin/wxislind.exe/iah/online/?IsisScript=iah/iah.xis&src=google&base=LILACS&lang=p&nextAction=lnk&exprSearch=161207&indexSearch=IDAcesso em: 27/03/2017.

LIMA, T. D. C. e OLIVEIRA, T..Heterotopic Pregnancy - urgent ultrasonographic diagnosis. Rev. Obstet. Ginecol. Port. vol.10, nº2. Coimbra, jun. 2016. Disponível em:http://www.scielo.mec.pt/scielo.php?script=sci_arttext&pid=S1646-58302016000200012Acesso em: 10/04/2017.

LINHARES, J. J., et al.. **Tratamento de gestação cervical viável com aplicação intra-amniótica de metotrexato: relato de um caso**. 2006. Disponível em: http://www.scielo.br/pdf/rbgo/v28n10/a07v28n10.pdfAcesso em: 27/03/2017.

LOPES, V.. **Gravidez ectópica: sintomas, tratamentos e causas**. 2017. Disponível em: http://www.minhavida.com.br/saude/temas/gravidez-ectopicaAcesso em: 04/04/2017.

LOUREDO, P.. **A gravidez e seus acontecimentos**. 2017. Disponível em: http://brasilescola.uol.com.br/biologia/gravidez.htmAcesso em: 24/03/2017.

Temas em Saúde
Volume 18, Número 1
ISSN 2447-2131
João Pessoa, 2018

Artigo

MAIA, B. T., et al.. **Gestação heterotópica após concepção espontânea: relato de caso**. 2014. Disponível em: http://www.efdeportes.com/efd193/gestacao-heterotopica-apos-concepcao-espontanea.htmAcesso em: 26/03/2017.

MORENO, E. D. A.. **Cerclagem e aborto tardio**. 2010. Disponível em:http://www.cerclagem.com.br/relato_de_caso_14.htmlAcesso em: 10/04/2017.

MUSIELLO, R. B., et al..**Gravidez ectópica cervical com embrião vivo: o uso do metotrexato é eficiente?** Rev. Femina vol. 39, nº 4. Abril2011. Disponível em: http://files.bvs.br/upload/S/0100-7254/2011/v39n4/a2483.pdfAcesso em: 27/03/2017.

NATHALIA. **O que é Histerectomia (total, abdominal, parcial), cirurgia, engorda?** Disponível em: https://consultaremedios.com.br/crsaude/o-que-e-histerectomia-total-abdominal-parcial-cirurgia-engorda/problemas-de-saude/sua-saudeAcesso em: 05/04/2017.

OPPLIGER, F. B., et al..**Embarazo ectópico tardío post histerectomia.** Ver. Chil. Cir. vol.66, nº2. Santiago, abr. 2014. Disponível em: http://www.scielo.cl/scielo.php?script=sci_arttext&pid=S0718-40262014000200004 Acesso em: 29/03/2017.

PINHEIRO, P.. **Gravidez ectópica – sintomas, fatores de risco e tratamento**. 2016. Disponível em: http://www.mdsaude.com/2013/10/gravidez-ectopica.html Acesso em: 24/03/2017.

PRESTES, Maria Luci de Mesquita. **A pesquisa e a construção do conhecimento científico:** do planejamento aos textos, da escola à academia.5 ed. São Paulo: RESPEL, 2016.

REY, F. A. G. MD1 e RAMÍREZ, C. A. T. MD2. **Embarazo ectópico ovárico: reporte de caso y revisión de la literatura.** Revista Colombiana de Obstetricia y Ginecología Vol. 66, nº4, p.306-311. Oct ./Dec. 2015. Disponível em: http://www.scielo.org.co/pdf/rcog/v66n4/v66n4a08.pdf Acesso em: 27/03/217.

ROCHA, G. H. D. S. et al.. **Gestação ectópica: compreensão e crenças a respeito do diagnóstico, tratamento e suas repercussões**. Psicol. hosp. (São Paulo), São

Temas em Saúde
Volume 18, Número 1
ISSN 2447-2131
João Pessoa, 2018

Artigo

Paulo, v.11, nº 2, p. 02-26, jul. 2013. Disponível em: http://pepsic.bv00000salud.org/scielo.php?script=sci_arttext&pid=S1677-74092013000200002&lng=pt&nrm=iso Acesso em 23 /03/ 2017.

RUIZ, O. M. e ORTEGA, R. G.. **Embarazo ectópico abdominal: caso reportado en Ambato (Ecuador).** 2015. Disponível em: http://www.medicina.usmp.edu.pe/medicina/horizonte/2015_III/Art13_Vol15_N3.pdf Acesso em: 27/03/2017.

SANTOS, L. C., et al..Gravidez abdominal a termo com feto vivo: Relato de caso. Rev. Bras. Ginecol. Obstet. vol.21, nº10. Rio de Janeiro, Nov./Dec. 1999. Disponível em:http://www.scielo.br/scielo.php?script=sci_arttext&pid=S0100-72031999001000009. Acesso em: 27/03/2017.

SEDICIAS,S.. **Como acontece a fecundação**. 2016**.** Disponível em:https://www.tuasaude.com/como-acontece-a-fecundacao/Acesso em: 18/04/2017.

SEDICIAS,S..**Forte dor abdominal e sangramento podem indicar gravidez ectópica**. 2017**.** Disponível em: https://www.tuasaude.com/sintomas-de-gravidez-ectopica/Acesso em: 14/03/2017.

SEDICIAS, S.. **Principais causas e tratamentos para gravidez ectópica**. 2017. Disponível em: https://www.tuasaude.com/gravidez-ectopica/ Acesso em: 14/03/2017.

SMELTZER, C. S. e BARE, G. B.. **Brunner & Suddarth:Tratado de Enfermagem Médico-Cirúrgica**. 8ª ed. Rio de Janeiro: Guanabara Koogan. Vol. 3, 2006.

SPARKS, S. M.; TAYLOR, C. M. e DYER, J. G..**Diagnóstico de Enfermagem**. Rio de Janeiro: Reichmann e Affonso, 2000.

YELA, D. A. e MARCHIANI, N.. **Sucesso no tratamento conservador da gravidez ectópica em cicatriz de cesárea**. Rev. Reprod. Clim. vol. 28 nº 1. 2013. Disponível em: http://recli.elsevier.es/pt/sucesso-no-tratamentoconservadorda/articulo/S1413208713000149/Acesso em: 27/03/2017.

Temas em Saúde
Volume 18, Número 1
ISSN 2447-2131
João Pessoa, 2018

Artigo

ZUCCHI, R. M., et al..Gravidez ectópica após uso de contracepção de emergência: Relato de caso. Rev. Bras. Ginecol. Obstet. vol. 26, nº9. Rio de Janeiro, out. 2004.Disponível em:http://www.scielo.br/scielo.php?script=sci_arttext&pid=S0100-72032004000900011Acesso em: 24/03/2017.