Temas em Saúde
Volume 21, Número 3
ISSN 2447-2131
João Pessoa, 2021

Artigo

AMPUTAÇÃO DE MEMBRO INFERIOR EM PACIENTE DIABÉTICO E A EFETIVIDADE DO USO DE EMISSOR ULTRASSÔNICO: UM ESTUDO DE CASO

LOWER LIMB AMPUTATION IN A DIABETIC PATIENT AND THE EFFECTIVENESS OF USING AN ULTRASONIC EMITTER: A CASE STUDY

Isadora Nascimento Fernandes[1]
Lucas Henrique Ferreira Sampaio[2]
Maria José Silva[3]

RESUMO - Objetivo: Este estudo tem como objetivo relatar os efeitos do emissor ultrassom no processo de cicatrização do coto de um paciente diabético. **Metodologia**: Trata-se de uma pesquisa quantitativa descritiva em forma de estudo de caso de um paciente em seu processo de cicatrização do coto após o trauma da amputação do pé esquerdo, decorrente da diabetes. A coleta de dados e procedimentos, iniciou se em 2019, *home care*, na residência do voluntário, cidade de Inhumas, Goiás. O instrumento aplicado para avaliação do processo de cicatrização da ferida foi o *Bates-Jensen Wound Assessment Tool* (BWAT) e foi aplicado em cinco fases. **Resultados:** A pontuação máxima da escala é de 65 pontos e a redução da pontuação indica regeneração da ferida. Na 1ª fase de avaliação da ferida a pontuação foi de 47 pontos, na 2ª fase 36 pontos, na

[1] Mestranda CAPS –Ciências Aplicadas a Produtos para Saúde, Universidade Estadual de Goiás – UEG. Discente do Programa Stricto Sensu Ciências Aplicadas a Produtos para Saúde, Universidade Estadual de Goiás - Anápolis, Goiás, Brasil. **E-mail:** isadora_nascim@hotmail.com
Lattes: http://lattes.cnpq.br/2898415894529253;
[2] Doutorado em Medicina tropical, Área de concentração Imunologia - Instituto de Patologia Tropical e Saúde Pública - UFG, IPTSP, Brasil. Docente do Programa Stricto Sensu Ciências Aplicadas a Produtos para Saúde, Universidade Estadual de Goiás - Anápolis, Goiás, Brasil. Docente, Pesquisador e Coordenador. **E-mail:** lucas.sampaio@ueg.br
Lattes: http://lattes.cnpq.br/0189199307462751;
[3] Especialista em Gestão e Biossegurança em Estética, Universidade Estadual de Goiás, Campus Laranjeiras, Goiânia – GO. **E-mail:** mariajoseestetica@hotmail.com
Lattes: http://lattes.cnpq.br/6200738413891464.

DOI: 10.29327/213319.21.3-2
Páginas 25 a 50

Temas em Saúde
Volume 21, Número 3
ISSN 2447-2131
João Pessoa, 2021

Artigo

3ª fase 25 pontos, na 4ª fase 22 pontos e na 5ª fase 15 pontos. **Conclusão:** O uso do emissor de ultrassom no processo de cicatrização do coto de um paciente diabético apresentou melhoras expressivas na cicatrização da ferida.

Palavras-chave: Diabetes; Amputação; Cicatrização; Emissor Ultrassônico. Regeneração celular.

ABSTRACT - Objective: This study aims to report the effects of the ultrasound emitter on the healing process of a diabetic patient's stump. **Methodology**: This is a descriptive quantitative research in the form of a case study of a patient in the process of healing the stump after the trauma of amputation of the left foot, resulting from diabetes. The collection of data and procedures began in 2019, home care, at the volunteer's residence, city of Inhumas, Goiás. The instrument used to assess the wound healing process was the Bates-Jensen Wound Assessment Tool (BWAT) and was applied in five stages. **Results**: The maximum score on the scale is 65 points and the reduction in the score indicates wound regeneration. In the 1st phase of wound assessment the score was 47 points, in the 2nd stage 36 points, in the 3rd stage 25 points, in the 4th stage 22 points and in the 5th stage 15 points. **Conclusion**: The use of the ultrasound emitter in the healing process of the stump of a diabetic patient showed signs of significant improvements in wound healing.

Keywords: Diabetes; Amputation; Healing; Ultrasonic Emitter; Cell regeneration.

INTRODUÇÃO

As cirurgias de amputação de membros inferiores, indicam que a maioria é decorrente de doenças crônico-degenerativas, com maior incidência em pessoas idosas. Grande parte das amputações tem como origem doenças vasculares e diabetes (BRASIL, 2013; KURKELA, 2021). Dados recentes mostram que mais da metade dos procedimentos cirúrgicos foram em indivíduos portadores de diabetes mellitus (SBD, 2019).

DOI: 10.29327/213319.21.3-2
Páginas 25 a 50

Temas em Saúde
Volume 21, Número 3
ISSN 2447-2131
João Pessoa, 2021

Artigo

O termo amputação é utilizado para referir-se a retirada total ou parcial de um membro, sendo este um método extremamente invasivo, mas, necessário para tratar diversos tipos de doenças (BRASIL, 2013). Dentre as causas que induzem a retirada do membro, destaca-se complicações crônicas de lesões ulcerativas em membros inferiores, presença de perda de sensibilidade periférica tátil, térmica, deformidades anatômicas (artropatia, calosidades) e insuficiência arterial. Todos em casos pode ocorrer ressecamento cutâneo e atrofia muscular, com possível evolução do quadro para necrose (BARNES, 2020; GUARIGUATA, 2014; GANDHI, 2020).

Em casos em que a amputação é inevitável outro fator de atenção é a cicatrização do coto. A cicatrização da lesão depende de alguns fatores, como tamanho, localização, presença de necrose, gangrena e infecção (KURKELA, 2021; MUSA, 2018).

Durante a reparação tecidual distintos processos podem ser observados sendo a coagulação, a inflamação, a proliferação celular, a contração da ferida e a remodelação. Em muitos momentos as fases coincidem e ocorrem de forma simultânea, permitindo assim o sucesso da cicatrização (SZWED, SANTOS, 2016; JOSHI *et al*., 2021).

Porém, existem fatores relacionados ao movimento e à presença de resíduos dentro da ferida, tais quais: tecido necrosado, corpos estranhos, contaminação bacteriana e hipóxia tecidual. Estes fatores podem atuar como barreira física para o desenvolvimento ordenado de tecido de granulação e deposição de colágeno, ou podem exacerbar a inflamação, afetando a resposta regenerativa (GURNEY, 2018; GANDHI, 2020).

Para auxiliar o processo de cicatrização diferentes tecnologias e métodos podem ser utilizados e entre estas opções terapêuticas se destaca o emissor ultrassônico que é utilizado como um tratamento não invasivo aplicado sobre a pele com finalidades terapêuticas de regeneração de tecidual muscular (POLLACO, 2020; YANG, 2018).

O mecanismo de funcionamento dos emissores ultrassônicos acontece por meio de vibrações mecânicas que são produzidas por um transdutor vibratório gerador ondas, tais quais as ondas sonoras de alta frequência (1-3 e 5 MHz). Essa frequência está fora do campo de percepção sonora dos ouvidos humanos. O procedimento ultrassônico é não-invasivo e estudos tem demonstrado que este apresenta benefícios na cicatrização de úlceras cutâneas, cicatrização tendinosa, consolidação de fraturas, pseudo-artroses, integração de enxerto de pele total, entre outras utilidades (KIM *et al*., 2021; LUCAS, 2020).

DOI: 10.29327/213319.21.3-2
Páginas 25 a 50

Temas em Saúde
Volume 21, Número 3
ISSN 2447-2131
João Pessoa, 2021

Artigo

O emissor ultrassônico estimula o fluxo sanguíneo na região da ferida, liberar os mediadores da inflamação, favorecer a migração de leucócitos, a angiogênese, a neocolagenase e a formação do tecido cicatricial. Assim a terapia é associada à melhora de resultados no processo de regeneração tecidual (YALICI-ARMAGAN, ELCIN, 2020). O objetivo do presente estudo consiste em relatar os efeitos do emissor ultrassom no processo de cicatrização do coto de um paciente diabético.

METODOLOGIA

Trata-se de uma pesquisa qualitativa descritiva, em forma de estudo de caso, em que foi analisado a progressão e evolução da cicatrização após o trauma da amputação do pé, decorrente da diabetes.

A coleta de dados e procedimentos, iniciou se em 2019, *home care*, na residência do voluntário, na cidade de Inhumas, Goiás. Os dados foram observados a partir de registros fotográficos e acompanhamento domiciliar, permitindo avaliações comparativas entre as sessões. Foram respeitados os pareceres éticos do Comitê de Ética da Universidade Estadual de Goiás.

Para a análise do caso utilizou-se o *Bates-Jensen Wound Assessment Tool* (BWAT) um instrumento para avaliação de feridas que contém 13 itens que avaliam tamanho, profundidade, bordas, descolamento, tipo e quantidade de tecido necrótico, tipo e quantidade de exsudato, edema e endurecimento do tecido periférico, cor da pele ao redor da ferida, tecido de granulação e epitelização (ALVES *et al*., 2015; DATI, 2020).

Os treze itens foram analisados, através de uma escala de medida do tipo Likert, com cinco pontos, sendo que 1 indica a melhor condição da ferida e 5, a pior. Para se conseguir o escore total procede-se com a soma de todos os itens e seu total poderá variar entre 13 e 65 pontos. Ao avaliar os resultados considera-se que as maiores pontuações indicam as piores condições da ferida. Nos casos em que as lesões já estão cicatrizadas, os itens tamanho, profundidade, bordas e descolamento podem ser pontuados como zero (DATI, 2020; ALVES *et al*., 2015).

O estudo foi aprovado pelo Comitê de Ética em pesquisa da Universidade Estadual de Goiás (UEG), sob Parecer de número 3.848.957. E o paciente foi submetido ao Termo Livre Esclarecido, no qual aceitou participar como voluntário da pesquisa.

DOI: 10.29327/213319.21.3-2
Páginas 25 a 50

Temas em Saúde
Volume 21, Número 3
ISSN 2447-2131
João Pessoa, 2021

Artigo

Estudo de caso

O paciente objeto deste estudo é um homem com 59 anos de idade que foi diagnosticado com diabetes tipo 2 em 1995 (há 25 anos). Na época o paciente apresentava sobrepeso, tonturas recorrentes ao se exercitar e observou perca de peso muito rápido, sede insaciável (polidipsia) e poliuria durante a noite. Ao consultar-se com o médico e foi diagnosticado com diabetes. Faz tratamento de hemodiálise desde 2017 (há 3 anos). Durante o tratamento com o ultrassom, o paciente estava em uso dos medicamentos: Insulina NP4 e regular, AS, Anticoagulante, vitaminas do complexo B, Calcitriol, Gabapentina.

Em 2014 o paciente precisou ser submetido a cirurgia para ectomia do pé esquerdo. O tratamento para reparação da lesão pós-traumática de amputação foi iniciado em outubro de 2018. A recomendação para a terapia com ultrassom decorreu pelo fato de o paciente estar de forma constante com o coto aberto e enfaixado sem conseguir alcançar a cicatrização. Dentre os cuidados adotados pós ectomia se pode mencionar o curativo feito no hospital uma vez por semana com acompanhamento da enfermeira, para raspagem e com uso somente de soro fisiológico. Em decorrência do desfecho adverso do caso optou-se pelo uso do procedimento de ultrassom. Com o objetivo acelerar o processo de cicatrização do coto foi adotado o seguinte protocolo que foi organizado em cinco processos sendo:

1 – Processo de higienização: Aplicação de soro fisiológico e antisséptico Clorexidina, com auxílio de uso de algodão e gaze;

2 – Processo de aplicação: Utilização do ultrassom microfocado, com a ponteira tipo “L”, com movimento de arraste e pontilhado por 30 minutos, com objetivo de cauterização do local;

3 – Processo de permeação: Procedeu-se com a permeação do ativo sérum, com emissor ultrassônico, alterando a ponteira para tipo T, com movimento de arraste sob a superfície da lesão, durante 15 minutos. O sérum utilizado é composto Silício orgânico e Fator de Crescimento Insulínico (IGF); Fator de Crescimento Vascular (VEGF); Fator de Crescimento Fibroblástico Ácido (FGF-α) e Fator de Crescimento Fibroblástico Básico (FGF-β). A partir da 4ª Fase o Serum foi substituído por óleo de girassol;

4 – Processo de Limpeza: Realização da limpeza da região com soro fisiológico;

DOI: 10.29327/213319.21.3-2
Páginas 25 a 50

Temas em Saúde
Volume 21, Número 3
ISSN 2447-2131
João Pessoa, 2021

Artigo

5 – Processo de cuidados Home Care: O paciente procedeu com os cuidados home care uma vez ao dia, após a higienização do local. A orientação dos cuidados foi de uso tópico, óleo ozonizado de Girassol. Este óleo é composto por Vitamina A e F, Leticina de Soja, Ác. Linoléico (Omêga 3), Linolênico (Omêga 6), Oleico (omêga 9), Palmitoleico (Omêga 7).

1ª Fase

Na primeira etapa, os procedimentos foram realizados uma vez na semana, por 5 meses. Na primeira fase da avaliação o escore realizado pela metodologia BWAT foi igual a 47 pontos e os aspectos da ferida podem ser conferidos no quadro a seguir.

Quadro 1 - Aplicação da metodologia BWAT na primeira fase

Item	Avaliação
Tamanho	O Comprimento x largura estava entre < 4 cm²
Profundidade	A perda total da espessura da pele envolvia dano ou necrose do tecido subcutâneo
Bordas	As bordas erram bem definidas, não aderidas à base, enrolada, espessada
Descolamento	O descolamento de 2-4cm envolvendo < 50% das bordas
Tipo de tecido necrótico	O tecido necrótico com cor escara preta, úmida, totalmente aderida
Quantidade de tecido necrótico	A quantidade era = < 25% do leito da ferida coberto
Tipo de Exsudato	O exsudato era seroso: fino, límpido, aquoso
Quantidade de exsudato	Em quantidade Moderada
Cor da pele ao redor da ferida	A coloração ao redor da ferida era hiperpigmentada
Edema do tecido periférico	Edema não depressível estende-se >4cm ao redor da ferida
Endurecimento do tecido periférico	Endurecimento 2-4 cm >50% ao redor da ferida
Tecido de Granulação	Róseo escuro opaco e/ou preenche < 25% da ferida
Epitelização	4 = 25% a 50% da ferida coberta
Pontuação total da 1ª fase	47 pontos

Fonte: Elaboração própria com base na metodologia BWAT

DOI: 10.29327/213319.21.3-2
Páginas 25 a 50

Temas em Saúde
Volume 21, Número 3
ISSN 2447-2131
João Pessoa, 2021

Artigo

Figura 1 - Imagem da ferida na primeira fase



Fonte: Elaboração própria com base na metodologia BWAT

2ª Fase

Na segunda fase, os procedimentos foram realizados todos os dias, durante 4 meses. Nessa fase a avaliação o escore realizado através da metodologia BWAT foi igual a 36 pontos e os aspectos da ferida podem ser conferidos no quadro a seguir.

DOI: 10.29327/213319.21.3-2
Páginas 25 a 50

Temas em Saúde
Volume 21, Número 3
ISSN 2447-2131
João Pessoa, 2021

Artigo

Quadro 2 - Aplicação da metodologia BWAT na segunda fase

Item	Avaliação
Tamanho	Comprimento x largura < 4 cm2
Profundidade	Perda parcial da espessura da pele envolvendo epiderme e/ou derme
Bordas	Bem definidas, não aderidas à base da ferida
Descolamento	Descolamento < 2cm em qualquer área
Tipo de tecido necrótico	Esfacelo amarelo pouco aderido
Quantidade de tecido necrótico	< 25% do leito da ferida coberto
Tipo de Exsudato	Serossanguinolento: fino, aquoso, vermelho/rosa pálido
Quantidade de exsudato	Pequena
Cor da pele ao redor da ferida	Vermelha escura ou roxo e/ou não branqueável
Edema do tecido periférico	Edema não depressível estende-se >4cm ao redor da ferida
Endurecimento do tecido periférico	Endurecimento 2-4 cm estendendo-se 50% ao redor da ferida
Tecido de Granulação	Vermelho vivo brilhante 25% da ferida preenchida
Epitelização	50% a < 0,5cm no leito da ferida
Pontuação total da 2ª fase	36 pontos

Fonte: Elaboração própria com base na metodologia BWAT

DOI: 10.29327/213319.21.3-2
Páginas 25 a 50

Temas em Saúde
Volume 21, Número 3
ISSN 2447-2131
João Pessoa, 2021

Artigo

Figura 2 - Imagem da ferida na segunda fase



Fonte: Elaboração própria com base na metodologia BWAT

3ª Fase

Na terceira fase, as sessões foram realizadas, a cada 15 dias. A avaliação do escore realizado através da metodologia BWAT foi igual a 25 pontos e os aspectos da ferida podem ser conferidos no quadro a seguir.

Temas em Saúde
Volume 21, Número 3
ISSN 2447-2131
João Pessoa, 2021

Artigo

Quadro 3 - Aplicação da metodologia BWAT na terceira fase

Item	Avaliação
Tamanho	Comprimento x largura < 4 cm2
Profundidade	Perda parcial da espessura da pele envolvendo epiderme e/ou derme
Bordas	Definidas contorno claramente visível, aderidas, niveladas com a base da ferida
Descolamento	Descolamento < 2cm em qualquer área
Tipo de tecido necrótico	Comprimento x largura < 4 cm2
Quantidade de tecido necrótico	Ausente
Tipo de Exsudato	75% a < 25% da ferida coberta e/ou com tecido epitelial estendendo-se > 0,5cm no leito da ferida
Quantidade de exsudato	Ausente, ferida seca
Cor da pele ao redor da ferida	Branca ou cinza pálido ou hipopigmentada
Edema do tecido periférico	Edema não depressível estende-se < 4cm ao redor da ferida
Endurecimento do tecido periférico	Endurecimento 50% ao redor da ferida
Tecido de Granulação	Vermelho vivo brilhante: 75% a 100% da ferida preenchida e/ou crescimento excessivo do tecido
Epitelização	75% a < 25% da ferida coberta e/ou com tecido epitelial estendendo-se > 0,5cm no leito da ferida
Pontuação total da 3ª fase	25 pontos

Fonte: Elaboração própria com base na metodologia BWAT

DOI: 10.29327/213319.21.3-2
Páginas 25 a 50

Temas em Saúde
Volume 21, Número 3
ISSN 2447-2131
João Pessoa, 2021

Artigo

Figura 3 - Imagem da ferida na terceira fase



Fonte: Elaboração própria com base na metodologia BWAT

4ª Fase

Na quarta fase, as sessões foram realizadas, a cada 30 dias. A avaliação do escore realizado através da metodologia BWAT foi igual a 22 pontos e os aspectos da ferida podem ser conferidos no quadro a seguir.

DOI: 10.29327/213319.21.3-2
Páginas 25 a 50

Temas em Saúde
Volume 21, Número 3
ISSN 2447-2131
João Pessoa, 2021

Artigo

Quadro 4 - Aplicação da metodologia BWAT na quarta fase

Item	Avaliação
Tamanho	Comprimento x largura < 4 cm2
Profundidade	Perda parcial da espessura da pele envolvendo epiderme e/ou derme
Bordas	Definidas contorno claramente visível, aderidas, niveladas com a base da ferida
Descolamento	Descolamento < 2cm em qualquer área
Tipo de tecido necrótico	Comprimento x largura < 4 cm2
Quantidade de tecido necrótico	Ausente
Tipo de Exsudato	75% a < 25% da ferida coberta e/ou com tecido epitelial estendendo-se > 0,5cm no leito da ferida
Quantidade de exsudato	Ausente, ferida seca
Cor da pele ao redor da ferida	Vermelha brilhante e/ou esbranquiçada ao toque
Edema do tecido periférico	Edema não depressível estende-se < 4cm ao redor da ferida
Endurecimento do tecido periférico	Endurecimento 50% ao redor da ferida
Tecido de Granulação	Vermelho vivo brilhante: 75% a 100% da ferida preenchida e/ou crescimento excessivo do tecido
Epitelização	75% a < 25% da ferida coberta e/ou com tecido epitelial estendendo-se > 0,5cm no leito da ferida
Pontuação total da 3ª fase	22 pontos

Fonte: Elaboração própria com base na metodologia BWAT

DOI: 10.29327/213319.21.3-2
Páginas 25 a 50

Temas em Saúde
Volume 21, Número 3
ISSN 2447-2131
João Pessoa, 2021

Artigo

Figura 4 - Imagem da ferida na quarta fase



Fonte: Elaboração própria com base na metodologia BWAT

5ª Fase

Na quinta fase, as sessões foram realizadas, a cada 60 dias. A avaliação do escore realizado através da metodologia BWAT foi igual a 15 pontos e os aspectos da ferida podem ser conferidos no quadro a seguir.

DOI: 10.29327/213319.21.3-2
Páginas 25 a 50

Temas em Saúde
Volume 21, Número 3
ISSN 2447-2131
João Pessoa, 2021

Artigo

Quadro 5 - Aplicação da metodologia BWAT na quinta fase

Item	Avaliação
Tamanho	Comprimento x largura < 4 cm2
Profundidade	Eritema não branqueável na pele íntegra
Bordas	Indefinidas, não visíveis claramente
Descolamento	Ausente.
Tipo de tecido necrótico	Comprimento x largura < 4 cm2
Quantidade de tecido necrótico	Ausente
Tipo de Exsudato	Vermelho vivo brilhante: 75% a 100% da ferida preenchida e/ou crescimento excessivo do tecido
Quantidade de exsudato	Ausente, ferida seca
Cor da pele ao redor da ferida	Rosa ou normal para o grupo étnico
Edema do tecido periférico	Sem edema
Endurecimento do tecido periférico	Endurecimento 50% ao redor da ferida
Tecido de Granulação	Pele íntegra ou ferida de espessura parcial
Epitelização	75% a < 25% da ferida coberta e/ou com tecido epitelial estendendo-se > 0,5cm no leito da ferida
Pontuação total da 3ª fase	15 pontos

Fonte: Elaboração própria com base na metodologia BWAT

DOI: 10.29327/213319.21.3-2
Páginas 25 a 50

Temas em Saúde
Volume 21, Número 3
ISSN 2447-2131
João Pessoa, 2021

Artigo

Figura 5 - Imagem da ferida na terceira fase



Fonte: Elaboração própria com base na metodologia BWAT

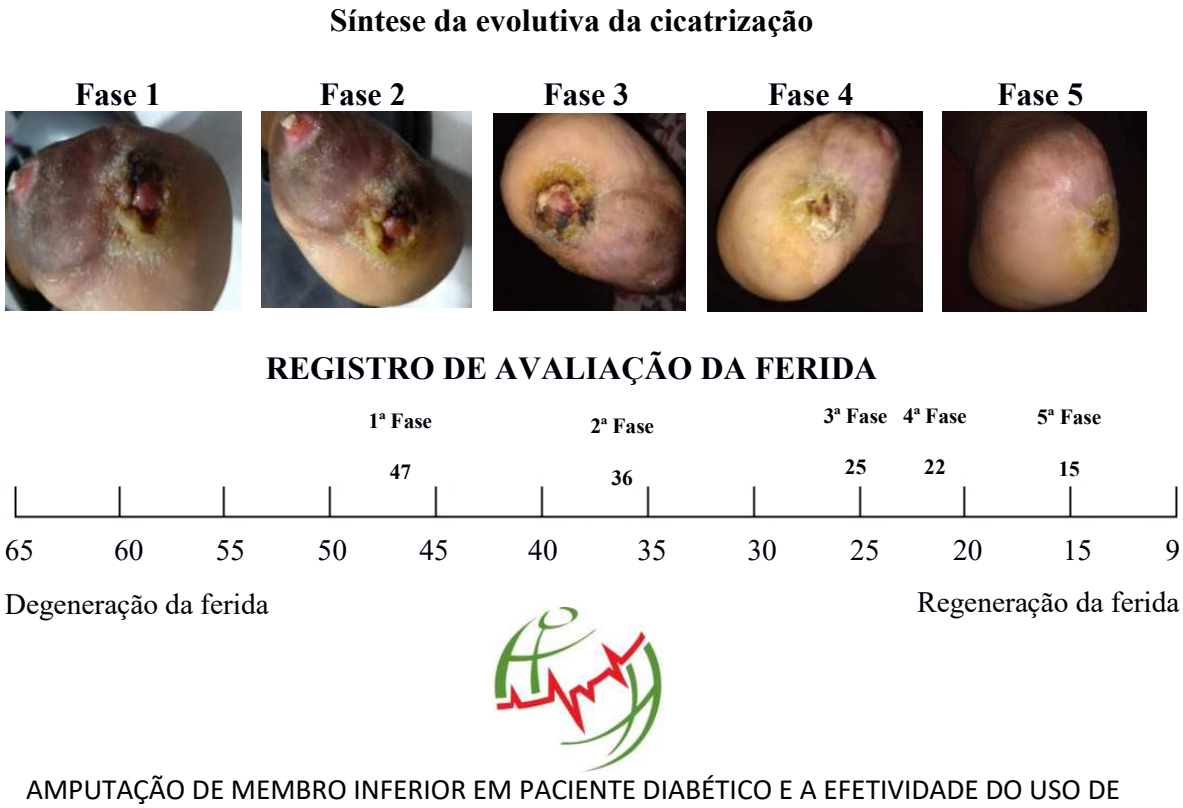

DOI: 10.29327/213319.21.3-2
Páginas 25 a 50

Temas em Saúde
Volume 21, Número 3
ISSN 2447-2131
João Pessoa, 2021

Comparando as cinco fases de uso do registro de avaliação da ferida pela metodologia BWAT pode-se observar que a melhora da ferida foi gradativa e constante em todas as fases.

DISCUSSÃO

Estudos científicos apresentam indícios de que o organismo das pessoas com diabetes apresenta uma dificuldade maior para promover a cicatrização de feridas e nesse estudo de caso se pode observar que o desfecho foi a ectomia do pé esquerdo (NARRES, 2017). Porém, mesmo após a amputação do membro inferior, outro desafio se apresentou a cicatrização do coto do paciente que repercutiu na qualidade de vida do mesmo.

Em um estudo de coorte analisou-se a sobrevida de feridas em membros inferiores de pacientes diabéticos e não diabéticos. Os resultados mostraram que no grupo de pacientes diabéticos e no período de 600 dias somente 23% apresentaram cicatrização das feridas. Já no grupo de pessoas sem diabetes o índice de cicatrização foi de 63%. A diferença mostra indícios de que há retardo na cicatrização de feridas em pacientes diabéticos (OLIVEIRA *et al*., 2019).

Em decorrência de um tempo prolongado para a cicatrização, outras complicações começam a surgir podendo-se destacar infecções, osteomielites e, em casos mais graves, a amputação de extremidades que acontece em decorrência das alterações vasculares e/ou neurológicas (KURKELA, 2021; POURGHADERI, 2020).

Outra repercussão do excesso de glicose no sangue diz respeito ao enfraquecimento dos glóbulos brancos que são células de defesa do organismo contra corpos estranhos como fungos, vírus e bactérias. Com o sistema imunológico debilitado, a cicatrização fica mais lenta ou inadequada e o risco de infecção aumenta (AMORIM *et al*., 2019).

Diante da dificuldade de cicatrização a proposta terapêutica foi o uso de emissor ultrassônico com o objetivo de melhorar a circulação sanguínea do local e restaurar a estrutura anatômica da pele. Diferentes estudos apontam para os benefícios do método, sendo que dentro os procedimentos não invasivos o uso de energia ultrassônica é um dos procedimentos mais utilizados em fisioterapia e medicina regenerativa (LUCAS,

DOI: 10.29327/213319.21.3-2
Páginas 25 a 50

Temas em Saúde
Volume 21, Número 3
ISSN 2447-2131
João Pessoa, 2021

2020). Os resultados terapêuticos mostram-se benéficos em diferentes situações como cicatrização de úlceras cutâneas (SILVA *et al*., 2017), estímulo à neovascularização em caso de isquêmia (SANTOS *et al*., 2019), integração de enxertos de pele total e consolidação de fraturas e pseudo-artroses (KIM *et al*., 2021) e na cicatrização tendinosa embora haja fortes indícios de que o ultrassom favoreça a cicatrização os resultados ainda são contraditórios (SERRA, 2017).

Até a terceira fase, durante as sessões de ultrassom, era utilizado um sérum contendo silício orgânico, que auxilia na flexibilidade e elasticidade da pele, por meio do aumento da síntese de colágeno (ROSA, *et al*, 2020) e diferentes fatores de crescimento (Crescimento Insulínico, Vascular, Fibroblástico Ácido e Fibroblástico Básico. Fatores de Crescimento são proteínas (citocinas) geralmente produzidas por células do imunes e teciduais e tem a função de promover a "Comunicação Celular" entre as células do tecido. Com o envelhecimento e desenvolvimento de doenças, a produção desses fatores diminui e isso traz impactos negativos à fisiologia do tecido (MASI, 2016; JOSHI *et al*., 2021). Durante o período *Home Care*, o paciente utilizava óleo de girassol, com bons resultados. A partir da 4ª fase optou-se pelo uso do óleo de girassol também durante a estimulação ultrassônica.

O óleo de girassol (*Helianthus annuus L*.) tem reconhecimento científico sobre suas propriedades terapêuticas e de forma habitual é aplicado na área cosmética e farmacêutica. Em sua composição a semente de girassol possui ácido oleico, ácidos graxos insaturados, especialmente o ácido linoléico, composto, importante na reversão de feridas na pele e dermatoses cutâneas. Além de evidências científicas de sua eficiência para a reparação tecidual, o óleo de girassol apresenta um custo acessível para a população, podendo ser uma opção terapêutica viável (GINEL *et al*., 2021).

A utilização do sérum e do óleo de girassol, associado ao emissor ultrassônico em um caso de paciente diabético em seu processo de cicatrização do coto apresentou de forma gradativa mas intensa, a reparação ao tecido lesado. A fisiologia da cicatrização segue um conjunto de eventos, que envolve reações bioquímicas e celulares e compreende as fases inflamatória, proliferativa e de remodelação (SERRA, 2017).

A utilização do ultrassom terapêutico se mostrou um importante aliado no processo de cicatrização. Quando aplicada nos tecidos biológicos as ondas ultrassônicas provocam alterações celulares apesar de seus parâmetros ainda estarem sendo investigados (YALICI-ARMAGAN, ELCIN, 2020; KIM *et al*., 2021).

DOI: 10.29327/213319.21.3-2
Páginas 25 a 50

Temas em Saúde
Volume 21, Número 3
ISSN 2447-2131
João Pessoa, 2021

Artigo

Neste estudo de caso, pode-se observar uma melhora progressiva em todas as fases tanto pelo uso da metodologia BWAT quanto visualmente ao observar a cicatrização da ferida. Após a realização da 5ª etapa, foi orientado o Home Care de Óleo deionizado de Girassol, uso tópico a cada vez que realizasse a limpeza da região, até possível retorno as sessões com US. As sessões de ultrassom foram interrompidas pela pandemia de COVID-19.

O presente resultado corrobora com a literatura cientifica que afirma que o emissor ultrassônico promove a regeneração tissular, angiogênese, reparação dos tecidos moles, circulação sanguínea, liberação de macrófagos, síntese de proteína e ativação do ciclo de cálcio, consequentemente aumentar a mobilidade articular e a extensibilidade em tecidos ricos em colágeno, reduzir os espasmos musculares e aliviar a dor (YANG, 2018; ARACO, 2020).

Outras tecnologias podem apresentar efeitos comparáveis aos emissores ultrassônicos como a laserterapia de baixa potência. Esta técnica é considerada segura para acelerar a resolução de feridas cutâneas, todavia parâmetros como dose, tempo e comprimento de onda não estão totalmente definidos (ANDRADE *et al*., 2014, OLIVA, 2020).

No mercado, existem outras terapêuticas aplicadas para promover a reparação tecidual como é o caso dos curativos de LED, Ácido Hialurônico, fator de crescimento epidérmico (EPIfactor), curativos com *Petrolatum*, curativos não aderente, ácidos graxos essenciais (AGE), curativos epitelizantes, curativo hidrocelular, curativo hidropolímero, curativos absorventes e espumas, colágeno com alginato e nitrato de cério, curativos absorventes e hemostáticos, curativos antimicrobianos, curativo com nitrato de cério, curativos com polihexanida (PHMB), curativos com alginato de cálcio, curativos com Prata (AG), curativos com analgésicos, Ibuprofeno, laserterapia (CENFE, 2020; RICARDO, 2020).

Sugere-se que estudos futuros sejam realizados no sentido de combinar e comparar as diferentes tecnologias para avaliar se tais combinações aumentam a eficiência do processo de cicatrização, ou qual destas terapêuticas são mais eficientes no tratamento e cicatrização das úlceras cutâneas.

DOI: 10.29327/213319.21.3-2
Páginas 25 a 50

Temas em Saúde
Volume 21, Número 3
ISSN 2447-2131
João Pessoa, 2021

Artigo

CONSIDERAÇÕES FINAIS

No presente estudo pode-se relatar os efeitos do emissor ultrassom no processo de cicatrização do coto de um paciente diabético por meio da metodologia BWAT observando-se uma queda de 47 pontos para 15 pontos representando melhoras expressivas na cicatrização da ferida.

REFERÊNCIAS

ALVES, D.F.S.; ALMEIDA, A. O.; SILVA, J. L. G. *et al*. Tradução e adaptação do bates-jensen wound assessment tool para cultura brasileira. **Texto & contexto - Enfermagem**, Florianópolis, v. 24, n. 3, p. 826-833, Set. 2015.

AMORIM, R. G.; GUEDES, G. S.; VASCONCELOS, S. M. L. *et al*. Doença Renal do Diabetes: Cross-Linking entre Hiperglicemia, Desequilíbrio Redox e Inflamação. **Arquivos Brasileiros de Cardiologia**, São Paulo, v. 112, n. 5, p. 577-587, Mai 2019.

ANDRADE, F. S. S. D.; CLARK, R. M. O.; FERREIRA, M. L. Efeitos da laserterapia de baixa potência na cicatrização de feridas cutâneas sendo considerado. **Revista do Colégio Brasileiro de Cirurgiões**, v. 41, n. 2, p. 129-133, 2014.

ARACO, A. Prospective Study on Clinical Efficacy and Safety of a Single Session of Microfocused Ultrasound With Visualization for Collagen Regeneration. **Aesthetic Surgery Journal,** v. 40, n. 10, p. 1124–1132, Out. 2020.

BARNES, J. A.; MARK A. E.; MARK A. C. *et al*. Epidemiology and risk of amputation in patients with diabetes mellitus and peripheral artery disease. **Arteriosclerosis, Thrombosis, and Vascular Biology**, v. 40, n. 8, p. 1808-1817, 2020.

BRASIL. Ministério da Saúde. Secretaria de Atenção à Saúde. Departamento de Ações Programáticas Estratégicas. **Diretrizes de atenção à pessoa amputada.** Brasília: Ministério da Saúde, 2013.

Temas em Saúde
Volume 21, Número 3
ISSN 2447-2131
João Pessoa, 2021

Artigo

BRASIL. Ministério da Saúde. Secretaria de Vigilância em Saúde. Departamento de Análise de Situação de Saúde. **Plano de ações estratégicas para o enfrentamento das doenças crônicas não transmissíveis (DCNT) no Brasil 2011-2022**. Brasília: Ministério da Saúde; 2011.

CENFE. **Curativos Especiais**. 2018. Disponível em: https://cenfewc.com.br/curativos/ Acesso em: 02/12/2020.

DATI, S.; YULISTIANI, M. Validity of Bates-Jensen Modification Wound Assessment Format. **Jurnal Keperawatan**, v. 12, n. 4, p. 555-566, 2020.

GANDHI, S. K.; WASCHBUSCH, M. M. Age- and sex-specific incidence of non-traumatic lower limb amputation in patients with type 2 diabetes mellitus in a U.S. claims database. **Diabetes Research and Clinical Practice**. v. 169, p. 108452 Epub, nov. 2020.

GINEL, P. J.; NEGRINI, J.; GUERRA, R. et. al. **Effect of topical ozonated sunflower oil on second intention wound healing in turtles: a randomised experimental study.** Journal of Veterinary Sciense, v. 22, n. 2, p. 22.e27, 2021.

GUARIGUATA, L.; WHITING, D. R.; HAMBLETON, I.; et.al. Global estimates of diabetes prevalence for 2013 and projections for 2035. **Diabetes Research and Clinical Practice.** v.103, n. 2, p. 137-49, 2014.

JOSHI, A.; XU, Z.; IKEGAMI, Y. *et al*. Exploiting synergistic effect of externally loaded bFGF and endogenous growth factors for accelerated wound healing using heparin functionalized PCL/gelatin co-spun nanofibrous patches. **Chemical Engineering Journal.** v. 404, n. 126518, p. 1-13, Jan. 2021.

KIM, Y. J.; MOON, I. J.; LEE, H.W. The Efficacy and Safety of Dual-Frequency Ultrasound for Improving Skin Hydration and Erythema in Patients with Rosacea and Acne. **Journal of Clinical medicine**, v. 10, n. 4, p. 1-7, 2021.

DOI: 10.29327/213319.21.3-2
Páginas 25 a 50

Temas em Saúde
Volume 21, Número 3
ISSN 2447-2131
João Pessoa, 2021

Artigo

KURKELA, O.; FORMA, L.; ILANNE-PARIKKA, P. *et al*. Association of diabetes type and chronic diabetes complications with early exit from the labour force: register-based study of people with diabetes in Finland. **Diabetologia**. v. 64, p. 795–804, 2021.

LUCAS, B.; PÉREZ, L. M.; BERNAL, A. *et al*. Ultrasound Therapy: Experiences and Perspectives for Regenerative Medicine. **MPDI Genes**. v. 11, n. 9, p. 1086, Set. 2020.

MASI, E. C. D. J.; CAMPOS, A. C. L. MASI, F. D. J. *et al*. A influência de fatores de crescimento na cicatrização de feridas cutâneas de ratas. **Brazilian Journal of Otorhinolaryngology.** São Paulo, v. 82, n. 5, p. 512-521, Out. 2016.

OLIVA, L. F. D. G.; DOURADO, D. M. Healing Process of Rat Skin Wounds Treated With Vitamin C and Low-Intensity Laser Therapy. **Cureus**. v. 12, n. 12, p. e11933, Dec. 2020.

OLIVEIRA, A.C.D.S.; BRAGA, C.G.; SANTOS, J.A.S.; OLIVEIRA, L.S.; CARVALHO, M.R.F. Avaliação do sentimento de impotência e imagem corporal em usuários diabéticos. In: **Congresso de Iniciação /científica FAPEMIG**, VIII, 2018, Itajubá. FWB, 2018.

OLIVEIRA, M. F.; VIANA, B. J. F.; MATOZINHOS, F. P. *et al*. Feridas em membros inferiores em diabéticos e não diabéticos: estudo de sobrevida. **Revista Gaúcha de Enfermagem**, Porto Alegre, v. 40, e20180016, 2019.

POLACCO, M. A.; BUTZ, D. R.; BASS, R.*et al*. Nerve Blocks Prior to Microfocused Ultrasound Treatment are Safe and Reduce Patient Discomfort, **Aesthetic Surgery Journal,** v. 40, n. 8, p. 887-891, Ago 2020.

RICARDO, J. C. **Avaliação da aplicabilidade de membranas de Poli (e-caprolactona) carregadas com fármacos no tratamento de feridas**. 2020. 74 f. Dissertação (Mestrado em Cirurgia) - Universidade Federal do Amazonas, Manaus, 2020.

Temas em Saúde
Volume 21, Número 3
ISSN 2447-2131
João Pessoa, 2021

Artigo

ROSA, R. L.; SERBAI, L.; Novak, R. S. *et al*. Development and evaluation of organic silicon nanoparticles. **Brazilian Journal of Development**, Curitiba, v. 6, n. 3, p. 13180-13190, 2020.

ROSSANEIS, M. A.; ANDRADE, S. M.; GVOZD, R. *et al*. Fatores associados ao controle glicêmico de pessoas com diabetes mellitus. **Ciência & Saúde Coletiva.** v. 24, n. 3, p. 997-1005, 2019.

SANTOS, S. N.; ALCANTARA, M. L.; FREIRE, C. M. F. *et al*. Posicionamento de Ultrassonografia Vascular do Departamento de Imagem Cardiovascular da Sociedade Brasileira de Cardiologia - 2019. **Arquivos Brasileiros de Cardiologia**, São Paulo, v. 112, n. 6, p. 809-849, Jun. 2019.

SBD Sociedade Brasileira de Diabetes. **Diretrizes da Sociedade Brasileira de Diabetes 2019-2020.** Gestão Biênio 2018-2019. Editora Científica: Clamad, 2019.

SERRA, M. *Et al*. From Inflammation to Current and Alternative Therapies Involved in Wound Healing. **International Journal of Inflammation.** v. 2017, p.17, 2017.

SILVA, M.A.M.; ARAUJO, A. Z. P.; AMARAL, J. F. *et al*. Impacto da escleroterapia com espuma de polidocanol guiada por ultrassom em pacientes com úlcera venosa. **Jornal Vascular Brasileiro**, v.16, n. 3, p. 239-l:243, jul.-set. 2017.

SZWED, D.N.; SANTOS, V.P.S. Fatores de crescimento envolvidos na cicatrização de pele. **Cadernos da Escola de Saúde**. v. 1 n. 15, 2016.

WHO World Health Organization. **Global report on diabetes the cost of diabetes**. Genebra: WHO [Internet]. 2016. Disponível em: http:// apps.who.int/ iris/bitstream/ 10665/204871/ 1/ 9789241565257_eng.pdf/ Acesso em: 10-08-2020.

YALICI-ARMAGAN, B.; ELCIN, G. Evaluation of microfocused ultrasound for improving skin laxity in the lower face: A retrospective study. **Dermatologic Therapy**, v 33; n. e14132, p. 1-6; 2020.

Temas em Saúde
Volume 21, Número 3
ISSN 2447-2131
João Pessoa, 2021

Artigo

YANG, C.; LI, Y.; DU, M.; CHEN, Z. Recent advances in ultrasound-triggered therapy, **Journal of Drug Targeting**, v. 27, n. 1, p. 33-50, 2018.

APÊNDICE

BATES-JENSEN WOUND ASSESSMENT TOOL

Versão Brasileira

NOME: _____
ETIOLOGIA DA FERIDA: _____

Complete a folha de pontuação para avaliar as condições da ferida. Avalie cada item escolhendo a resposta que melhor descreve a ferida, registrando as respectivas pontuações e datas na coluna correspondente. Se a ferida estiver cicatrizada/resolvida, pontue os itens 1, 2, 3 e 4 como zero.

Localização: Circule a localização anatômica e identifique direito (D) ou esquerdo (E).

____ Sacro e cóccix ____ Trocanter ____ Tuberosidade isquiática	____ Maleolo lateral ____ Maleolo medial ____ Calcâneo ____ Outro local

Forma: Padrões gerais da ferida. Avalie observando o perímetro e a profundidade. Circule a descrição apropriada e registre a data:

____ Irregular

____ Circular/Oval

____ Quadrangular/retangular

____ linear ou alongada

____ Côncava
____ Formato de borboleta

____ Outro formato

Nos diagramas corporais, assinale um X para marcar o local.

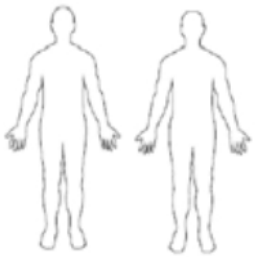

Item	Avaliação	Pontuação ___/___/___	Pontuação ___/___/___	Pontuação ___/___/___

Temas em Saúde
Volume 21, Número 3
ISSN 2447-2131
João Pessoa, 2021

Artigo

Tamanho	1 = Comprimento x largura < 4 cm2 2 = Comprimento x largura 4- < 16 cm2 3 = Comprimento x largura 16,1- < 36 cm2 4 = Comprimento x largura 36,1- < 80 cm2 5 = Comprimento x largura > 80 cm2 2.			
Profundidade	1 = Eritema não branqueável na pele íntegra 2 = Perda parcial da espessura da pele envolvendo epiderme e/ou derme 3 = Perda total da espessura da pele envolvendo dano ou necrose do tecido subcutâneo 4 = Coberto com necrose 5 = Perda total da espessura da pele com destruição extensa, necrose tecidual, ou dano muscular, ósseo ou de estruturas de apoio			
Bordas	1 = Indefinidas, não visíveis claramente 2 = Definidas contorno claramente visível, aderidas, niveladas com a base da ferida 3 = Bem definidas, não aderidas à base da ferida 4 = Bem definidas, não aderidas à base, enrolada, espessada 5 = Bem definidas, fibróticas, com crosta e /ou hiperqueratose			
Descolamento	1 = Ausente. 2 = Descolamento < 2cm em qualquer área 3 = Descolamento de 2-4cm envolvendo < 50% das bordas 4 = Descolamento de 2-4cm envolvendo > 50% das bordas 5 = Descolamento > 4 cm ou tunelização em qualquer área			
Tipo de tecido necrótico	1 = Ausente 2 = Tecido não viável branco/cinza e /ou esfacelo amarelo não aderido 3 = Esfacelo amarelo pouco aderido 4 = Escara preta, úmida, aderida 5 = Escara preta, úmida, totalmente aderida			
Quantidade de tecido necrótico	1 = Ausente 2 = < 25% do leito da ferida coberto 3 = 25% a 50% da ferida coberta 4 = > 50% e < 75% da ferida coberta 5 = 75% a 100% da ferida coberta.			
Tipo de Exsudato	1 = Ausente 2 = Sanguinolento 3 = Serossanguinolento: fino, aquoso, vermelho/rosa pálido 4 = Seroso: fino, límpido, aquoso 5= Purulento: fino ou espesso, entre marrom opaco e amarelo, com ou sem odor			

Temas em Saúde
Volume 21, Número 3
ISSN 2447-2131
João Pessoa, 2021

Artigo

Quantidade de exsudato	1 = Ausente, ferida seca 2 = Escassa, ferida úmida, mas sem evidência de exsudato 3 = Pequena 4 = Moderada 5 = Grande Bates-Jensen: Complete a folha de pontuação para avaliar as condições da ferida.			
Cor da pele ao redor da ferida	1 = Rosa ou normal para o grupo étnico 2 = Vermelha brilhante e/ou esbranquiçada ao toque 3 = Branca ou cinza pálido ou hipopigmentada 4 = Vermelha escura ou roxo e/ou não branqueável 5 = Preta ou hiperpigmentada			
Edema do tecido periférico	1 = Sem edema 2 = Edema não depressível estende-se < 4cm ao redor da ferida 3 = Edema não depressível estende-se >4cm ao redor da ferida 4 = Edema depressível < 4cm ao redor da ferida 5 = Crepitações e/ou Edema depressível > 4cm ao redor da ferida			
Endurecimento do tecido periférico	1 = Ausente 2 = Endurecimento 50% ao redor da ferida 3 = Endurecimento 2-4 cm estendendo-se 50% ao redor da ferida 4 = Endurecimento 2-4 cm estendendo-se >50% ao redor da ferida 5 = Endurecimento > 4cm em qualquer área ao redor da ferida			
Tecido de Granulação	1 = Pele íntegra ou ferida de espessura parcial 2 = Vermelho vivo brilhante: 75% a 100% da ferida preenchida e/ou crescimento excessivo do tecido 3 = Vermelho vivo brilhante 25% da ferida preenchida 4 = Róseo e/ou vermelho escuro opaco e/ou preenche < 25% da ferida 5 = Ausência de tecido de granulação			
Epitelização	1 = 100%da ferida coberta, superfície intacta 2 = 75% a < 25% da ferida coberta e/ou com tecido epitelial estendendo-se > 0,5cm no leito da ferida 3 = 50% a < 0,5cm no leito da ferida 4 = 25% a 50% da ferida coberta 5 = < 25% da ferida coberta			

Bates-Jensen: Complete a folha de pontuação para avaliar as condições da ferida. Avalie cada item escolhendo a resposta que melhor descreve a ferida, registrando as respectivas pontuações e datas na coluna correspondente.

Temas em Saúde
Volume 21, Número 3
ISSN 2447-2131
João Pessoa, 2021

Artigo

REGISTRO DE AVALIAÇÃO DA FERIDA



Regeneração Degeneração da ferida

AMPUTAÇÃO DE MEMBRO INFERIOR EM PACIENTE DIABÉTICO E A EFETIVIDADE DO USO DE EMISSOR ULTRASSÔNICO: UM ESTUDO DE CASO

DOI:
Páginas 25 a 50