Temas em Saúde

Artigo de Revisão
ISSN: 2447-2131

SÍNDROME DO PIRIFORME - ANATOMIA, ETIOPATOGENIA E TRATAMENTO: UMA REVISÃO INTEGRATIVA

https://doi.org/10.64671/ts.v25i1.108

Allana Maria Guimarães dos Santos Silva[1], Geyse Edna de Sousa Silva[1], Mariana Feitosa Barros[1], Pedro Henrique da Silva Oliveira[1], Maria Raiane de Lima Oliveira[1], Vitor Caiaffo[1]

1. Universidade Federal de Pernambuco

Recebido: setembro 20, 2025 | **Aceite:** novembro 20, 2025 | **Publicação**: dezembro 4, 2025

RESUMO

A síndrome do piriforme (SP) é uma condição caracterizada por dor em queimação, parestesia e fraqueza no compartimento glúteo ou posterior da perna. Essa síndrome desenvolve-se quando o piriforme, um músculo que tem sua origem na face anterior do sacro e sua inserção no trocânter maior do fêmur, comprime o nervo isquiático devido a variações anatômicas. Nesse sentido, quando o nervo isquiático ou algum de seus ramos passa por entre as fibras do piriforme, mecanismos como espasmo, edema ou hipertrofia do músculo comprimem facilmente o nervo. Diante disso, este estudo visa avaliar aspectos anatômicos, etiopatogênicos e terapêuticos envolvidos na SP. Assim, foi realizada uma revisão integrativa com análise de estudos publicados entre 2021 a 2025 nas bases de dados *Biblioteca Virtual em Saúde (BVS), PubMed e Periódicos CAPES,* utilizando a chave de busca: ("Piriformis Syndrome" OR "Piriformis Muscle Syndrome" OR "Síndrome do Piriforme" OR "Síndrome do Músculo Piriforme") AND (“Anatomia” OR “Anatomy”) AND (“Tratamento” OR “Treatment” OR “Tratamentos” OR “Treatments”). Então, após aplicar os critérios de inclusão e a triagem de título e resumo, restaram 24 artigos que foram utilizados no estudo. Diante dos estudos analisados, foi verificado que aproximadamente 15,4% dos indivíduos possuem alguma variação anatômica no trajeto do nervo isquiático em relação ao piriforme. Para seu diagnóstico, é necessária avaliação da história clínica e do exame físico completo do paciente, além de exames de imagem para descartar outras etiologias. Sendo assim, o tratamento pode ser feito através de mecanismos como a fisioterapia, abordagens farmacológicas ou descompressão cirúrgica.

Palavras-chave: Síndrome do músculo piriforme. Anatomia. Diagnóstico. Tratamento.

***Autor Correspondente:** vitor.brito@ufpe.br

CC BY

1 INTRODUÇÃO

A Síndrome do Piriforme (SP) é um quadro clínico caracterizado pela compressão do nervo isquiático na região próxima ao forame isquiático maior, em que o paciente apresenta dores em queimação na região glútea ou posterior da perna. A estrutura envolvida nessa condição é o músculo piriforme, o qual está fixado proximalmente na face anterior do sacro, entre S2 e S4, na margem superior do forame isquiático maior e no ligamento sacrotuberal, atravessa a incisura isquiática maior e se fixa distalmente no trocanter maior do fêmur. Este músculo apresenta função de rotação externa (quando o quadril está estendido) ou de adução do quadril, quando ele está flexionado. A irrigação sanguínea do músculo piriforme pode ocorrer por meio dos ramos da artéria glútea superior e inferior, da artéria pudenda interna e da artéria sacral lateral (LARIONOV; YOTOVSKI; FILGUEIRA, 2022). Em relação ao trajeto do nervo isquiático, ele passa inferiormente ao músculo piriforme - passando também pelo forame isquiático maior. Então, devido à proximidade entre as estruturas, o nervo pode ser comprimido em situações de trauma na região do quadril, de hipertrofia do piriforme e ainda em pacientes que apresentam variações anatômicas no formato do músculo (como a presença de um piriforme bipartido) ou na ramificação do nervo isquiático que pode ser inferiormente ou através do músculo (HICKS; LÂMINA; VARACALLO, 2023; LOURES *et al*., 2022).

A síndrome do piriforme está entre as causas principais de dor lombar e ciática, tendo uma incidência entre 0,3% a 6% dos casos totais, além de acometer, em sua maioria, indivíduos de meia-idade e, preferencialmente, do sexo feminino. Entretanto, seu diagnóstico enfrenta desafios para ser estabelecido, tendo em vista que não há critérios para definir a síndrome, caracterizando-a como um diagnóstico de exclusão (CHANG; LY; VARACALLO, 2023). Nesse sentido, o diagnóstico quando não realizado de forma precoce pode implicar em disfunção somática crônica na qual o indivíduo apresenta quadros de parestesia, dor, fraqueza muscular e hiperestesia (LIM; PARK; KIM, 2025).

Os pacientes diagnosticados com a síndrome normalmente manifestam quadros de dor crônica que se apresentam de forma intermitente e, apesar de algumas manobras serem usadas para auxiliar no diagnóstico, os achados delas não são patognomônicos (LOURES *et al*., 2022). O tratamento da síndrome do piriforme consiste tanto em abordagens mais conservadoras com fisioterapia, uso de fármacos e alterações no estilo de vida quanto em métodos mais invasivos como a injeção de corticosteroides (BROCHADO; PEREIRA, 2024).

CC BY

Diante disso, esse trabalho tem como objetivo abordar aspectos anatômicos relacionados à síndrome do piriforme bem como a sua etiologia e os principais meios utilizados para o diagnóstico e tratamento.

2 METODOLOGIA

O presente trabalho consiste em uma revisão integrativa da literatura com objetivo de reunir evidências científicas a respeito dos conhecimentos sobre a Síndrome do Músculo Piriforme. A princípio, foi gerada a seguinte pergunta norteadora: “Quais são os aspectos anatômicos, etiopatogênicos e as principais estratégias terapêuticas para o manejo da Síndrome do Piriforme em adultos, conforme evidenciado na literatura científica atual?”.

Em seguida, foram definidos os termos de busca, dos quais foi possível desenvolver a seguinte chave de busca: ("Piriformis Syndrome" OR "Piriformis Muscle Syndrome" OR "Síndrome do Piriforme" OR "Síndrome do Músculo Piriforme") AND (“Anatomia” OR “Anatomy”) AND (“Tratamento” OR “Treatment” OR “Tratamentos” OR “Treatments”).

O levantamento de dados ocorreu durante o mês de julho do ano de 2025, nas seguintes bases de dados eletrônicos: Biblioteca Virtual em Saúde (BVS), PUBMED e PERIÓDICOS CAPES. Posteriormente à busca nas bases citadas, foram aplicados os critérios de inclusão: textos publicados entre 2021 e 2025, escritos em inglês e português, além das produções disponíveis na íntegra. Foram descartados os artigos de revisão e de opinião, estudos duplicados e textos fora da temática. Um fluxograma foi elaborado para ilustrar o processo de inclusão e exclusão na realização da seleção dos estudos.

CC BY

Figura 1 - Fluxograma de pesquisa - Percurso metodológico

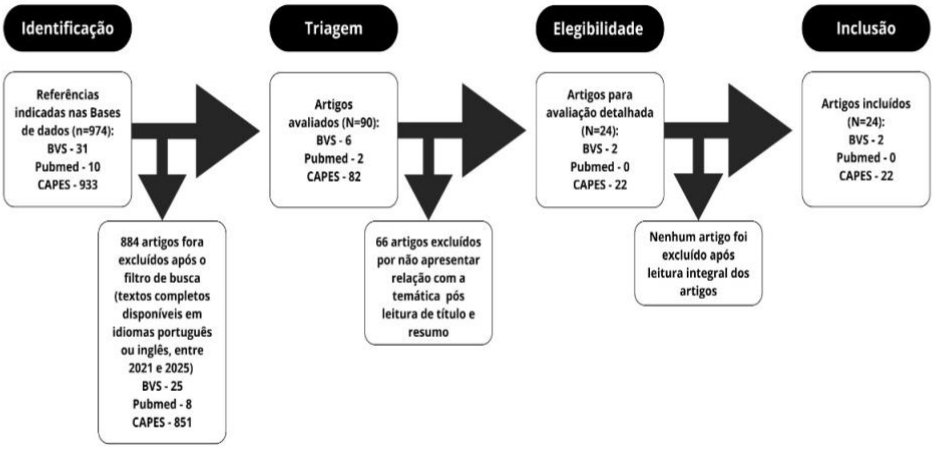

Fonte: Autoria própria, 2025

3 RESULTADOS

Para a análise dos resultados, foram inicialmente selecionados 90 artigos, dos quais, após a aplicação dos critérios de exclusão, 24 foram incluídos como amostra nesta revisão. Esses artigos foram obtidos em bases de dados eletrônicas e publicados nos idiomas português e inglês. A seleção dos estudos que compõem a amostra final seguiu as diretrizes apresentadas no Quadro 1, com o objetivo de facilitar a visualização e organização das informações.

Quadro 1. Artigos científicos selecionados para discussão de acordo com os descritores

Título do Artigo	Autor	Ano	Objetivo
Novel anatomical findings with implications on the etiology of the piriformis syndrome	LARIONOV, Alexey; YOTOVSKI, Peter; FILGUEIRA, Luis.	2022.	Determinar a relação topográfica do piriforme com suas estruturas anatômicas circundantes, estimando o possível papel das

CC BY

			variações anatômicas do piriforme na dor ciática.
Effect of integrated neuromuscular inhibition technique compared with positional release technique in the management of piriformis syndrome	DANAZUMI, Musa S. *et al*.	2021.	Examinar e comparar os efeitos de diferentes técnicas no tratamento da síndrome do piriforme.
Importance of Sacrotuberous Ligament in Transgluteal Approach for Sciatic Nerve Entrapment in the Greater Sciatic Notch (Piriformis Syndrome)	SON, Byung-chul.	2024.	Analisar a eficácia da descompressão do nervo ciático por abordagem transglútea na síndrome do piriforme.
Association of Piriformis Thickness, Hip Muscle Strength, and Low Back Pain Patients with and without Piriformis Syndrome in Malaysia	OTHMAN, Ida K. *et al*.	2023.	Investigar a associação entre a espessura do músculo piriforme, dor lombar e a síndrome do piriforme.
Efficacy of Ultrasound-Guided Injection of Botulinum Toxin, Ozone, and Lidocaine in Piriformis Syndrome	ELSAWY, Ahmed G. S. *et al*.	2022.	Comparar a eficácia do ozônio e da toxina botulínica à injeção de lidocaína no tratamento da síndrome do piriforme resistente.
The Transgluteal Approach for Decompression of Sciatic Nerve Entrapment (Piriformis Syndrome) with Intraoperative Neurophysiology: A Technical Note	SON, Byung-chul; LEE, Chang-ik.	2022.	Apresentar a abordagem tranglútea para cirurgia de descompressão do nervo ciático comprimido no espaço subglúteo.
Endoscopic Treatment of Piriformis Syndrome Results in a Significant Improvement in Pain Visual Analog Scale Scores	VANERMEN, Frédérique; MELKEBEEK, Jan V.	2022.	Pesquisar a satisfação clínica de pacientes submetidos à liberação endoscópica do piriforme com neurólise do nervo ciático.
Evaluation of the Efficacy of Ultrasound-Guided Dry Needling Therapy and Exercise in Piriformis Muscle Syndrome	GUNER, Derya; OZCETE, Zeynep.	2023.	Avaliar a eficácia da terapia de agulhamento seco e de programas de exercícios na dor, dor neuropática, função física e incapacidade em pacientes com síndrome do piriforme.

CC BY

Intrapelvic entrapment of sacral nerve roots by abnormal bundles of the piriformis muscle: description of an extra-spinal cause of sciatica and pudendal neuralgia	SERMER, Corey *et al*.	2021.	Descrever a síndrome do piriforme, bem como a técnica cirúrgica para o tratamento laparoscópico.
Anatomical Variations of the Sciatic Nerve Exit from the Pelvis and Its Relationship with the Piriformis Muscle: A Cadaveric Study	REYNOSO, Juan P. *et al*.	2022.	Identificar as variações do nervo ciático em relação ao músculo piriforme.
Variant Sciatic Nerve Anatomy in Relation to the Piriformis Muscle on Magnetic Resonance Neurography: A Potential Etiology for Extraspinal Sciatica	BHARADWAJ, Upasana U. *et al.*	2023.	Abordar a definição da síndrome do piriforme e alguns aspectos anatômicos
Visualizing Anatomic Variants of the Sciatic Nerve Using Diagnostic Ultrasound During Piriformis Muscle Injection: An Example of 4 Cases	GÜLEÇ, Gamze Gül *et al*.	2022.	Definir que a síndrome do piriforme traz variações anatômicas e abordar diagnóstico e tratamento
Clinical Characteristics of Sciatica in Patients with Piriformis Syndrome Improved by Decompression Surgery	LEE, Dong-kwan; SON, Byung-chul.	2024.	Analisar os sintomas de pacientes com a síndrome do piriforme após passarem por descompressão cirúrgica
Recurrence of piriformis syndrome: One year follow up post ultrasound guided injection therapy	SIAHAAN, Yusak M. T.; SUNGONO, Veli; TIFFANI, Pamela.	2023.	Analisar a injeção intramuscular guiada por ultrassom no tratamento da síndrome do piriforme
Efficacy Of Surge Faradic Eletrical Muscle Stimulator With S.E.R.F (Stabilisation Through External Rotation Of The Femur) Strap On Piriformis Syndrome	SAVITA; RAGHAV, Deepak; AGARWAL, Tanvi.	2024.	Avaliar a eficácia da combinação de Estimulação Muscular Elétrica Farádica (EMS) com estabilização usando uma cinta de rotação externa para tratar a síndrome do piriforme.
Sacroiliac joint manipulation helps to improve pain pressure threshold in chronic piriformis syndrome: a 6-week randomized controlled trial	SHAHZADI, Benish *et al.*	2023.	Investigar a manipulação da articulação sacroilíaca na melhora do limiar de dor em pacientes com síndrome do piriforme crônica

CC BY

Endoscopic Technique: Sciatic Neurolysis and Piriformis Tendon Release for Treating Piriformis Syndrome	QUESADA-JIMENEZ, Roger *et al.*	2024.	Investigar uma técnica endoscópica para o tratamento da síndrome do piriforme
Could dry needling change the kinematics of gait in individuals with piriformis muscle syndromes? Secondary analysis of a randomized controlled trial	TABATABAEI, Abbas *et al.*	2024.	Abordar sobre o uso da técnica de Agulhamento a seco como tratamento da Síndrome do piriforme
Morphological variability of the piriformis muscle	OLEWNIK, Łukasz *et al.*	2024.	Classificar o músculo piriforme por variações anatômicas e relação com o nervo Isquiático
Anatomical Variations between Sciatic Nerve and Piriformis Muscle on Computed Tomography Images from Radiotherapy Patients	SALAS, Juan C. P.	2023.	Retratar as variações anatômicas entre o M. Piriforme e o Nervo isquiático por imagens radiográficas
Anatomical variations of sciatic nerve - cadaveric study	PITTA, Venkata C.; JAKKA, Lakshmi D.; ATHOTA, Vijayalakshmi D.	2023.	Apresentar seis tipos de relação anatômica entre o nervo ciático e o piriforme
Overview of the anatomical basis of the piriformis syndrome-dissection with magnetic resonance correlation	GOIDESCU, Ofelia-Costina *et al.*	2022.	Abordar bases anatômica relacionadas a síndrome do piriforme
Deep gluteal space anatomy and its relationship with deep gluteal pain syndromes	LEITE, Maria J. *et al*.	2022.	Relacionar a anatomia do espaço glúteo com o desenvolvimento da síndrome do piriforme
Deep Gluteal Syndrome: A Pain in the Buttock	HU, Yao-Wen E.; HO, Garry W. K.; TORTLAND, Paul D.	2021.	Abordar questões anatômicas, etologia da síndrome do piriforme.

4 DISCUSSÃO

A Síndrome do Piriforme é uma entidade clínica complexa, cuja fisiopatologia está profundamente enraizada na anatomia e nas variações estruturais do músculo piriforme e de suas

CC BY

relações com o nervo isquiático. Longe de ser uma condição rara ou de difícil compreensão, a SP é cada vez mais reconhecida como uma das principais causas de dor glútea crônica e ciática não discogênica, especialmente quando se considera a anatomia variável e os mecanismos compressivos que ocorrem no compartimento glúteo profundo. A origem, inserção, inervação e vascularização do músculo piriforme, bem como sua posição estratégica na saída do nervo isquiático da pelve, tornam-no um ponto crítico para desenvolução de sintomas neurológicos irradiados para o membro inferior. Compreender essas características anatômicas é fundamental para diferenciar a SP de outras condições que simulam ciática, como hérnia de disco ou estreitamento do canal vertebral (LEITE *et al*., 2022; LARIONOV; YOTOVSKI; FILGUEIRA, 2022; OTHMAN *et al*., 2023).

Em sua forma típica, o músculo piriforme é um músculo aplanado, com uma forma semelhante a uma pêra (ou triângulo), situado profundamente na região glútea, onde exerce um papel crucial na estabilização da articulação do quadril, na rotação externa do quadril, na extensão do quadril e abdução do quadril. Ele se origina na face anterior do sacro, entre os forames S2 a S4, estende-se lateralmente através da incisura isquiática maior e insere-se no trocânter maior do fêmur. Esse trajeto o coloca em uma posição anatômica privilegiada, funcionando como um dos principais limites do compartimento glúteo profundo, espaço este delimitada pelo glúteo máximo posteriormente; o ílio posterior, o ramo superior e o corpo do ísquio, o acetábulo posterior e a cabeça e o colo do fêmur anteriormente; a crista intertrocantérica e o trocanter maior lateralmente; espinha ilíaca póstero-superior, articulação sacroilíaca, incisuras isquiáticas maiores e menores, ligamento sacrotuberoso e tuberosidade isquiática medialmente; e crista ilíaca superiormente. Esse compartimento é de extrema importância clínica, pois abriga não apenas o piriforme, mas também o nervo isquiático, os vasos glúteos e o nervo pudendo, tornando-o suscetível a processos compressivos, inflamatórios e isquêmicos (LEITE *et al*., 2022; BHARADWAJ *et al*., 2023; LARIONOV; YOTOVSKI; FILGUEIRA, 2022; GOIDESCU *et al*., 2022; HU; HO; TORTLAND, 2021).

A conexão entre o nervo isquiático e o músculo piriforme é o cerne da Síndrome do Piriforme. O nervo isquiático constitui-se como o maior e mais espesso nervo periférico do corpo e origina-se dos ramos ventrais de L4 a S3. Em aproximadamente 82,5% a 83,3%% da população, o nervo isquiático passa por baixo do músculo piriforme, logo abaixo do forame isquiático maior, caracterizando a anatomia considerada "clássica". No entanto, variações anatômicas são extremamente comuns e clinicamente relevantes. Estudos demonstram que 15,4% dos indivíduos apresentam alguma variação nessa relação, incluindo o trajeto do nervo isquiático parcial ou totalmente através do ventre

CC BY

muscular do piriforme, sua divisão proximal dentro da pelve, ou ainda a passagem de um de seus ramos (geralmente o nervo fibular comum) através do músculo, enquanto o nervo tibial passa abaixo. Essas variações aumentam significativamente o risco de compressão neural, especialmente em situações de hipertrofia muscular, espasmo, trauma ou fibrose local (LARIONOV; YOTOVSKI; GOIDESCU *et al*., 2021; FILGUEIRA, 2022; LEITE *et al*., 2022; REYNOSO *et al*., 2022; PITTA; JAKKA; ATHOTA, 2023; SALAS, 2023).

Essas variações anatômicas não são meras curiosidades embriológicas, elas têm implicações diretas na etiopatogenia da SP. Por exemplo, quando o nervo isquiático ou um de seus ramos atravessa o músculo piriforme, qualquer processo que aumente o volume intramuscular (como espasmo, edema ou hipertrofia) pode comprimir diretamente o nervo, gerando dor, parestesia e fraqueza no território de inervação do nervo isquiático. Algumas atividades como sentar com as pernas cruzadas ou em uma superfície rígida, quando realizadas de forma prolongada podem intensificar os sintomas da síndrome do piriforme. Além disso, estudos indicam que a presença de um piriforme bipartido ou duplicado pode criar um túnel fibromuscular que comprime o nervo, mesmo na ausência de alterações dinâmicas no músculo (LARIONOV; YOTOVSKI; FILGUEIRA, 2022; OLEWNIK *et al*., 2023). Essas alterações estruturais explicam por que certos pacientes desenvolvem sintomas típicos de SP mesmo sem história de trauma significativo ou sobrecarga biomecânica (LARIONOV; YOTOVSKI; FILGUEIRA, 2022; GUNER; OZCETE, 2023).

Outro aspecto anatômico relevante é a origem medial do piriforme, uma variação em que o músculo se origina mais medialmente no sacro, podendo envolver estruturas nervosas sacrais anteriores. Estudos recentes demonstram que essa configuração pode predispor à compressão dos ramos anteriores dos nervos sacrais (S1-S3), que participam tanto do desenvolvimento do nervo isquiático quanto da inervação autônoma da região pélvica. Essa compressão pode não apenas causar sintomas neurológicos clássicos, mas também estar associada a quadros de dor pélvica crônica, neuralgia pudenda e disfunções urogenitais, ampliando o espectro clínico da SP além da mera ciática glútea. Esse achado sugere que a SP pode ser parte de um espectro mais amplo de síndromes do espaço profundo do glúteo, com implicações em áreas como ginecologia, urologia e neurologia (LARIONOV; YOTOVSKI; FILGUEIRA, 2022).

A vascularização do músculo piriforme também desempenha um papel potencial na fisiopatologia da SP. Ele é irrigado por ramos das artérias glúteas superior e inferior, artéria pudenda interna e artéria sacral lateral, o que garante um suprimento sanguíneo robusto. No entanto, alterações

CC BY

vasculares, como varicosidades da veia glútea inferior, podem levar à compressão ou irritação do nervo isquiático, especialmente em pacientes com insuficiência venosa crônica ou sedentarismo prolongado (LARIONOV; YOTOVSKI; FILGUEIRA, 2022).

A inervação do piriforme é realizada por ramos anteriores do plexo sacral, principalmente de S1 e S2, o que o conecta diretamente às mesmas raízes nervosas que formam o nervo isquiático (HU; HO; TORTLAND, 2021; LARIONOV; YOTOVSKI; FILGUEIRA, 2022). Essa relação anatômica cria um circuito onde disfunções segmentares sacrais podem gerar espasmos musculares reflexos, levando ao pressionamento do nervo isquiático. Esse fenômeno pode explicar por que pacientes com lombalgia crônica ou disfunção sacroilíaca frequentemente desenvolvem sintomas compatíveis com SP, mesmo sem alterações estruturais evidentes no piriforme. Assim, a SP pode ser tanto uma causa quanto uma consequência de alterações posturais e biomecânicas do quadril e da pelve (GOIDESCU *et al*., 2022; LARIONOV; YOTOVSKI; FILGUEIRA, 2022;).

Além disso, a forma do músculo piriforme difere de pessoa para pessoa, com formas que incluem piriformes suplementares, reduzidos, bipartidos ou até ausentes. Essas variações morfológicas podem alterar a biomecânica do quadril e aumentar a tensão sobre o nervo isquiático durante movimentos como a rotação externa ou a abdução da coxa (BHARADWAJ *et al*., 2023; GOIDESCU *et al*., 2022; LARIONOV; YOTOVSKI; FILGUEIRA, 2022; REYNOSO *et al*., 2022; OLEWNIK *et al*., 2023). A presença de um piriforme hipertrofiado, por exemplo, é frequentemente observada em atletas e indivíduos com atividades repetitivas, e está diretamente associada ao aumento da pressão sobre o nervo isquiático, especialmente em posições de flexão, adução e rotação interna do quadril, a chamada "posição de Fair" (BHARADWAJ *et al*., 2023; OTHMAN *et al*., 2023). A avaliação por imagem, especialmente a ressonância magnética com foco na área glútea profunda, tem se mostrado útil para identificar essas alterações estruturais e auxiliar no diagnóstico diferencial (BHARADWAJ *et al*., 2023).

Nesse sentido, a Síndrome do Piriforme não pode ser compreendida apenas como uma entidade clínica isolada, mas como uma condição profundamente enraizada na anatomia e nas variações estruturais do compartimento glúteo profundo. A complexidade da conexão entre o músculo piriforme e o nervo isquiático, junto com as variações anatômicas comuns, à vascularização rica e à inervação compartilhada com estruturas sacrais, torna essa região um ponto crítico para o desenvolvimento de dor neuropática. O entendimento detalhado dessas características anatômicas é fundamental para o diagnóstico preciso, o planejamento terapêutico e a prevenção da SP, especialmente em populações de

CC BY

risco, como atletas, sedentários e indivíduos com alterações posturais (LEITE *et al*., 2020; LARIONOV; YOTOVSKI; FILGUEIRA, 2022).

O diagnóstico da SP é realizado com base na história clínica do paciente e no exame físico abrangente, contudo, em muitos casos a SP é confundida com outras patologias como a neuropatia compressiva discogênica. Um dos principais achados do exame físico na SP consiste na sensibilidade à palpação profunda do músculo piriforme. Além disso, algumas manobras como teste de Beatty e teste de FAIR (flexão-rotação-adução interna) podem auxiliar no diagnóstico. Exames de imagem como a ressonância magnética (RM) também são úteis no diagnóstico e contribuem para descartar compressão radicular, contudo, diversas variações anatômicas podem não ser notadas. Por fim, técnicas de neurografia por RM também podem ser utilizadas para ajudar a diagnosticar a SP (GOIDESCU *et al*., 2021; VANERMEN; MELKEBEEK, 2022; GUNER; OZCETE, 2023; SON, LEE 2024).

O tratamento para a síndrome do piriforme busca uma redução de inflamação da musculatura, da dor e dos espasmos, o tratamento é diversificado, podendo ser farmacológico, terapia de injeção ou descompressão cirúrgica, por exemplo (DANAZUMI *et al*., 2021). Inicialmente o tratamento se dá pelo alongamento e fortalecimento muscular com a fisioterapia, podendo ser utilizado injeções extra-articulares de esteróides ou anestésicos locais, se após 3 meses essa terapia conservadora ser mal sucedida é considerada a intervenção cirúrgica (VANERMEN; MELKEBEEK, 2022).

Danazumi *et al*. (2021) compara a Técnica de Liberação Posicional - a qual é aplicado uma leve pressão no ponto gatilho por 2 minutos ou até diminuir a dor - Técnica de Inibição Neuromuscular Integrada - sendo realizada a pressão do ponto gatilho seguido pelo método de contrações pulsantes rápidas, onde o paciente realiza uma série de pequenas contrações contra a resistência do terapeuta, conhecida como Técnica de Energia Muscular - ambas sendo realizadas 3 repetições ao longo de cada consulta. As duas técnicas apresentam melhora ao longo do tempo, entretanto a Técnica de Inibição mostrou-se mais eficaz a curto e a longo prazo no tratamento da síndrome, podendo estar relacionada com a união do alívio da dor e espasmo proporcionados pela pressão no ponto gatilho e relaxamento muscular, pela Técnica de Energia Muscular, promovendo uma restauração de alterações patológicas e diminuição das forças compressivas no nervo ciático, como também ativou a musculatura do quadril.

Por sua vez, Shahzadi *et al*. (2023) analisou, por meio de um estudo randomizado, a aplicabilidade da manipulação de *thrust* da articulação sacroilíaca a partir de sua associação com a

CC BY

fisioterapia tradicional para o tratamento da síndrome do piriforme crônica (SPC). Em seus resultados, foi observada redução expressiva da dor e uma melhor amplitude dos movimentos. Entretanto, o grupo que adicionou a manipulação articular apresentou aumento do limiar de dor como benefício extra no tratamento da SPC.

No contexto de estudos randomizados, Savita; Raghav; Agarwal (2024) avaliaram o uso da estimulação elétrica muscular de correntes farádicas associada à estabilização de quadril com cinta SERF para o tratamento da síndrome do piriforme. Essa associação apresentou significativa redução da dor e melhores amplitudes de extensão e abdução de quadril. Reforçando a necessidade de um tratamento multidimensional e individualizado para cada paciente durante o tratamento da SP.

Outra possibilidade de tratamento, apresentada por Guner; Ozcete (2023), é o uso do agulhamento a seco orientado por ultrassonografia, recurso que resultou também em melhora da funcionalidade, da dor e da qualidade de vida dos pacientes, em comparação com o manejo apenas por exercícios convencionais. Ademais, a orientação por USG proporciona uma maior precisão e segurança durante as aplicações, além de não gerar nenhum efeito adverso durante o período de tratamento.

Tais achados complementam os estudos de Tabatabaei *et al*. (2024), os quais reafirmam os benefícios do agulhamento a seco para manejo da síndrome do piriforme, mas também analisaram sua eficácia em relação a sua influência na biomecânica da marcha do paciente, em que foi possível encontrar recuperação do padrão de marcha (perdido pela SP) de forma mais eficiente e com menor sobrecarga de outras estruturas, contribuindo para a reabilitação integral do paciente.

Ademais, outra abordagem para a SP é a injeção guiada por ultrassonografia, uma vez que Siahaan *et al*. (2023) encontraram resultados positivos quando utilizada lidocaína isolada ou associada com corticoesteroides, entretanto esse recurso apresenta alta taxa de recorrência, apresentado benefício reduzido. Além de chegarem nessa mesma conclusão, Elsawy *et al*. (2023) avaliaram também que a toxina botulínica tipo A garante resultados melhores em até seis meses, sendo uma opção promissora nesse tratamento.

A descompressão cirúrgica, explicada por Lee e Son (2024), identifica o nervo ciático e o separa do músculo piriforme, através de uma técnica aberta, após a separação são feitos os cortes no músculo piriforme, e seu tendão, de maneira gradual, prevenindo danos ao nervo, a depender do nível de hipertrofia do músculo, é necessário a incisão do ligamento sacrotuberoso. Ademais, Son e Lee

CC BY

(2022) tem como relato, de cerca de 80% dos pacientes que passaram pela descompressão, que as dores sentidas foram reduzidas em mais de 50% no período de 6 meses após a cirurgia, não sendo relatados déficits neurológicos. Entretanto, 15% dos pacientes precisaram realizar outra descompressão e aproximadamente 60% dos pacientes, mesmo com alívio das dores, precisam de medicamentos - como anti-inflamatórios não esteroidais ou gabapentinoides. Son (2024) ainda traz uma maior taxa de recorrência dos sintomas nos pacientes que não tiveram a ressecção do ligamento sacrotuberoso, já que ele pode se unir com o músculo piriforme e formar um compartimento que aprisiona o nervo ciático.

Também é utilizado técnicas endoscópicas, que geralmente são preferidas por ser menos invasiva, segundo os estudos de Vanermen e Melkebeek (2022), a liberação completa do nervo ciático pela técnica endoscópica, os pacientes, que antes tinha uma pontuação média de dor pela EVA - aproximadamente - 7,4 no pré operatório, tiveram essa pontuação diminuída para 1,9 em 6 meses após o procedimento e cerca de 75% classificaram seus resultados clínicos como excelente ou bom depois de 3,7 anos. Já os achados de Sermer *et al*. (2021) tinha uma pontuação média pré operatória da escala numérica foi de 8,5, enquanto no pós-operatório diminuiu para 2,1 1 ano após a cirurgia, tendo uma redução maior de 50% em 87,5% dos pacientes, sendo similar aos resultados encontrados por Vanermen e Melkebeek (2022).

Quesada-Jimenez *et al*. (2024) relata refinamentos das técnicas como um método alternativo da cirurgia endoscópica para neurólise do nervo ciático na síndrome do piriforme. Ele traz que ao ser realizada uma abordagem em decúbito ventral, é possível um acesso direto ao espaço glúteo profundo, que aumenta a visualização do nervo e previne extensos cortes das estruturas, ou seja, aumenta a eficiência da técnica.

5 CONCLUSÃO

A Síndrome do Piriforme se revela como uma condição neuromuscular complexa e multicausal, cuja compreensão aprofundada da anatomia e das variações estruturais do compartimento glúteo profundo é imperativa para um diagnóstico e tratamento eficazes. Ela é uma causa significativa de dor glútea e ciática não discogênica, decorrente da íntima relação entre o músculo piriforme e o nervo isquiático. Variações anatômicas, como a passagem do nervo através do músculo, hipertrofia muscular, espasmos e alterações vasculares, são fatores predisponentes cruciais que aumentam o risco de compressão nervosa e o desenvolvimento dos sintomas.

CC BY

O diagnóstico da síndrome do piriforme é principalmente clínico, baseado na história do paciente e em um exame físico detalhado, podendo incluir testes específicos para auxiliar no diagnóstico. No entanto, a sobreposição de sintomas com outras condições, como a hérnia de disco lombar, torna o diagnóstico diferencial um desafio. Exames de imagem, como a ressonância magnética, são ferramentas importantes para excluir outras causas de compressão nervosa, embora nem sempre consigam visualizar as variações anatômicas sutis responsáveis pela síndrome.

A abordagem terapêutica para a SP é diversificada e deve ser individualizada, iniciando-se, na maioria dos casos, com um tratamento conservador. A fisioterapia, com foco em alongamento e fortalecimento, juntamente com técnicas de liberação dos pontos gatilhos como a Técnica de Liberação Posicional e a Técnica de Inibição Neuromuscular Integrada, constitui a base do tratamento. Outras abordagens, como a manipulação da articulação sacroilíaca e a estimulação elétrica muscular, também demonstraram eficácia na redução da dor e na melhoria da funcionalidade.

Para os casos refratários ao tratamento conservador, há as intervenções mais invasivas. O agulhamento a seco, guiado ou não por ultrassonografia, mostrou-se eficaz na melhora da dor, função e até na biomecânica da marcha. Injeções locais com anestésicos, corticosteroides ou toxina botulínica tipo A oferecem alívio sintomático, sendo a última uma opção promissora para resultados mais duradouros.

A intervenção cirúrgica, tanto por via aberta quanto endoscópica, é reservada para os casos em que as terapias menos invasivas falham. A descompressão cirúrgica, que visa liberar o nervo isquiático do músculo piriforme e apresenta taxas de sucesso significativas na redução da dor. As técnicas endoscópicas, por serem menos invasivas, oferecem a vantagem de uma recuperação mais rápida e menor risco de complicações, representando um avanço importante no manejo da SP.

Sucintamente, a Síndrome do Piriforme é uma entidade clínica de diagnóstico desafiador, mas com um leque terapêutico amplo e em evolução. O sucesso no manejo depende de um diagnóstico preciso, que considere as particularidades anatômicas de cada paciente, e da aplicação de uma estratégia de tratamento escalonada e multidimensional, que vai desde a reabilitação fisioterapêutica até procedimentos intervencionistas e cirúrgicos minimamente invasivos.

CC BY

6 REFERÊNCIAS

BHARADWAJ, Upasana U. *et al.* Variant Sciatic Nerve Anatomy in Relation to the Piriformis Muscle on Magnetic Resonance Neurography: A Potential Etiology for Extraspinal Sciatica. *Tomography***,** v. 9, n.2, p. 475-484, 2023.

BROCHADO, José F.; PEREIRA, João. Behind the Pain: Understanding and Treating Piriformis Syndrome. *Cureus,* v. 16, n. 10, p. e70750.

CHANG, Andrew; LY, Nam K.; VARACALLO, Matthew A. *Piriformis Injection*. StatPearls [Internet]. Treasure Island(FL): StatPearls Publishing, 2023.

DANAZUMI, Musa S. *et al*. Effect of integrated neuromuscular inhibition technique compared with positional release technique in the management of piriformis syndrome. *Journal of osteopathic medicine*, v. 121, n. 8, p. 693-703, 2021.

ELSAWY, Ahmed G. S. *et al*. Efficacy of Ultrasound-Guided Injection of Botulinum Toxin, Ozone, and Lidocaine in Piriformis Syndrome. *Healthcare*. MDPI, v. 11, n. 1, p. 95, 2023.

GOIDESCU, Ofelia-Costina *et al.* Overview of the anatomical basis of the piriformis syndrome-dissection with magnetic resonance correlation. *Experimental and Therapeutic Medicine*, v. 23, n. 2, p. 113, 2022.

GUNER, Derya; OZCETE, Zeynep A. Evaluation of the Efficacy of Ultrasound-Guided Dry Needling Therapy and Exercise in Piriformis Muscle Syndrome. *Cureus*, v. 15, n. 8, 2023.

HICKS, Brandon L.; LAM, Jason C.; VARACALLO, Matthew A. *Piriformis Syndrome*. StatPearls [Internet]. Treasure Island(FL): StatPearls Publishing, 2023.

HU, Yao-Wen E.; HO, Garry W. K.; TORTLAND, Paul. Deep Gluteal Syndrome: A Pain in the Buttock. *Current Sports Medicine Reports*, v. 20, n. 6, p. 279–285, 2021.

LARIONOV, Alexey; YOTOVSKI, Peter; FILGUEIRA, Luis. Novel anatomical findings with implications on the etiology of the piriformis syndrome. *Surgical and Radiologic Anatomy*, v. 44, n. 10, p. 1397-1407, 2022.

LEE, Dong-Kwan; SON, Byung-chul. Clinical Characteristics of Sciatica in Patients with Piriformis Syndrome Improved by Decompression Surgery. *The nerve,* v. 10, n. 1, p. 25-30, 2024.

LIM, Chaewan; PARK, Hyung-Bok; KIM, Young U. Diagnosis of piriformis syndrome based on the piriformis muscle cross-sectional area on hip MRI. *Medicine,* v. 104, n. 8, p. e41689, 2025.

LOURES, Elmano A. *et al*. Síndrome do piriforme: diagnóstico e tratamento: um estudo retrospectivo. *HU Revista*, v. 48, p. 1-11, 2022.

LEITE, Maria *et al.* Deep gluteal space anatomy and its relationship with deep gluteal pain syndromes. *Hip International*, v. 32, n. 4, p. 510-515, 2022.

PITTA, Venkata C.; JAKKA, Lakshmi D.; ATHOTA, Vijayalakshmi D. Anatomical variations of sciatic nerve - a cadaveric study. *International Journal of Medical Reviews and Case Reports*, v. 7, n. 5, p. 30-30, 2023.

CC BY

QUESADA-JIMENEZ, Roger *et al.* Endoscopic Technique: Sciatic Neurolysis and Piriformis Tendon Release for Treating Piriformis Syndrome. *Arthroscopy techniques,* v. 13, n. 12, 2024.

SALAS, Juan C. P. Anatomical Variations between Sciatic Nerve and Piriformis Muscle on Computed Tomography Images from Radiotherapy Patients. *National Journal of Clinical Anatomy*, v. 12, n. 3, p. 127-130, 2023.

SAVITA; RAGHAV, Deepak; AGARWAL, Tanvi. Efficacy Of Surge Faradic Eletrical Muscle Stimulator With S.E.R.F (Stabilisation Through External Rotation Of The Femur) Strap On Piriformis Syndrome. *Journal of Advanced Zoology,* v. 45, n. 1, 2024.

SERMER, Corey *et al*. Intrapelvic entrapment of sacral nerve roots by abnormal bundles of the piriformis muscle: description of an extra-spinal cause of sciatica and pudendal neuralgia. *Journal of Hip Preservation Surgery*, v. 8, n. 1, p. 132-138, 2021.

SHAHZADI, Benish *et al.* Sacroiliac joint manipulation helps to improve pain pressure threshold in chronic piriformis syndrome: a 6-week randomized controlled trial. *The Rehabilitation Journal,* v. 7, n. 1, 2023.

SIAHAAN, Yusak M. T.; SUNGONO, Veli; TIFFANI, Pamela. Recurrence of piriformis syndrome: One year follow up post ultrasound guided injection therapy. *Romanian Journal of Neurology,* v. 22, n. 1, 2023.

SON, Byung-chul. Importance of Sacrotuberous Ligament in Transgluteal Approach for Sciatic Nerve Entrapment in the Greater Sciatic Notch (Piriformis Syndrome). *Journal of Korean Neurosurgical Society*, v. 67, n. 2, p. 217-226, 2024.

SON, Byung-chul; LEE, Chang-ik. The Transgluteal Approach for Decompression of Sciatic Nerve Entrapment (Piriformis Syndrome) with Intraoperative Neurophysiology: A Technical Note. *The Nerve*, v. 8, n. 1, p. 59-69, 2022.

OLEWNIK, Łukasz *et al.* Morphological variability of the piriformis muscle. *Folia Morphologica*, v. 83, n. 4, p. 874-885, 2024.

OTHMAN, Ida K. *et al.* Association of Piriformis Thickness, Hip Muscle Strength, and Low Back Pain Patients with and without Piriformis Syndrome in Malaysia. *Life*, v. 13, n. 5, p. 1208, 2023.

REYNOSO, Juan P. *et al.* Anatomical Variations of the Sciatic Nerve Exit from the Pelvis and Its Relationship with the Piriformis Muscle: A Cadaveric Study. *Neurology International*, v. 14, n. 4, p. 894-902, 2022.

TABATABAEI, Abbas *et al.* Could dry needling change the kinematics of gait in individuals with piriformis muscle syndromes? Secondary analysis of a randomized controlled trial. *Journal of Bodywork and Movement Therapies*, v. 37, p. 323-327, 2024.

VANERMEN, Frédérique; MELKEBEEK, Jan V. Endoscopic Treatment of Piriformis Syndrome Results in a Significant Improvement in Pain Visual Analog Scale Scores. *Arthroscopy, sports medicine, and rehabilitation*, v. 4, n. 2, p. e309-e314, 2022.

CC BY